UNIVERSITE D'ALGER
FACULTÉ MIXTE DE MÉDECINE-PHARMACIE
ANNEÉ 1973

HERPES CHEZ L'ENFANT ALGERIEN A PROPOS DE 30 CAS CLINIQUES DE PRIMO-INFECTION HERPETIQUE ET REVUE DE LA LITTERATURE

THESE

POUR LE DOCTORAT EN MEDECINE

Présentée et Soutenue Publiquement

Le 22 Décembre 1973

Par

Mlle. MAMI Fatiha-Hamida

MEMBRES DU JURY

Monsieur B. Khati professeur (Pédiatrie et Puériculture)		Président
Monsieur M.L Kebbouche Professeur (Hygiène)		Juges
Monsieur A AïT Khaled Professeur (Maladies Infectieuses)		
Madame M.T. SIAU, Maitre de Conférences (Stomatologie) Agrégé		

Digitized by the Internet Archive
in 2026

https://archive.org/details/IA41548217_0032

UNIVERSITE D'ALGER

FACULTÉ MIXTE DE MÉDECINE-PHARMACIE

ANNEÉ 1973

HERPES CHEZ L'ENFANT ALGERIEN A PROPOS DE 30 CAS CLINIQUES DE PRIMO-INFECTION HERPETIQUE ET REVUE DE LA LITTERATURE

THESE

POUR LE DOCTORAT EN MEDECINE

Présentée et Soutenue Publiquement

Le 22 Décembre 1973

Par

Mlle. MAMI Fatiha-Hamida

MEMBRES DU JURY

Monsieur B. Khati professeur (Pédiatrie et Puériculture)	Président
Monsieur M.L Kebbouche Professeur (Hygiène) Monsieur A AïT Khaled Professeur (Maladies Infectieuses) Madame M.T. SIAU, Maitre de Conférences (Stomatologie) Agrégé	Juges

UNIV.
LEIDEN
BIBL.

SERMENT D'HIPPOCRATE

En présence des Maîtres de cette Faculté, de mes chers condisciples et selon le tradition d'Hippocrate, je promets et je jure d'être fidèle aux lois de l'honneur et de la probité dans l'exercice de la Médecine.

Je donnerai mes soins gratuits à l'indigent et n'exigerai jamais un salaire au-dessus de mon travail. Admis dans l'intérieur des maisons, mes yeux ne verront pas ce qui s'y passe, ma langue taira les secrets qui me seront confiés et mon état ne servira pas à corrompre les moeurs ni à favoriser le crime.

Respectueux et reconnaissant envers mes Maîtres, je rendrai à leurs enfants l'instruction que j'ai reçue de leurs pères.

Que les hommes m'accordent leur estime si je suis fidèle à mes promesses. Que je sois couvert d'opprobre et méprisé de mes confrères si j'y manque.

JE DEDIE CETTE THESE

A mon père,

A ma mère,

en témoignage de profonde affection et de grande reconnaissance pour tous les sacrifices qu'ils ont consentis pour notre éducation.

A ma tante

A mon oncle.

A mon beau-frère

A mes soeurs, mes frères,

A Fawzia, Nadia, Anissa

avec toute mon affection.

A tous les miens.

A NOTRE PRESIDENT DE THESE

Monsieur le Professeur KHATI

C'est un grand honneur qu'il nous fait aujourd'hui en acceptant de présider cette thèse.

Il nous a facilité notre tache par ses conseils judicieux.

Qu'il veuille trouver ici l'expression de notre profond respect et de notre vive gratitude.

A NOS JUGES

Monsieur le Professeur KEBBOUCHE

Nous le remercions pour l'intérêt qu'il a porté à ce modeste travail en acceptant de le juger aujourd'hui.

Il nous a toujours reçue avec la plus grande bienveillance.

Nous le prions de trouver ici l'expression de notre respectueuse considération.

Monsieur le Professeur AIT KHALED

La confiance qu'il nous a accordée en acceptant spontanément de juger notre travail nous a profondément touchée.

Nous tenons à le remercier vivement aujourd'hui.

Qu'il veuille trouve r ici le témoignage de notre profonde gratitude.

Madame le Professeur Agrégé M.T. SIAU

Elle nous a inspiré le sujet de cette thèse, et c'est toujours avec entousiasthme et avec la plus grande patience qu'elle nous a guidée dans son élaboration.

Nous la prions de trouver ici l'expression de notre sincère reconnaissance et de notre entier dévouement.

A Madame le Docteur HARTANI

Nous la remercions pour l'accueil qu'elle nous a réservé.

Son aide nous fut précieuse.

A TOUS NOS MAITRES DE LA FACULTE ET DES HOPITAUX D'ALGER

A mes amis.

A tous ceux qui m'ont aidé à la réalisation de ce travail.

INTRODUCTION

L'herpès commun est l'une des affections la plus anciennement connue et la plus répandue dans l'espèce humaine. Si ce nom a servi pendant longtemps à qualifier les affections les plus diverses, il n'est plus guère employé que pour désigner une éruption vésiculeuse de type déterminé. Il faut donc d'emblée le différencier d'autres affections dermatologiques utilisant la même nosologie : herpès iris, herpès circiné, herpès desquamant, gerpès zoster, dans lesquelles le mot herpès pris dans son sens étymologique (qui vient du grec ἑρπεῖν et qui signifie ramper) se borne à désigner le caractère serpigineux de l'affection.

En 1911 GRUTER (50) obtient une kératite transmissible en série en inoculant du liquide de vésicules herpétiques à la cornée de lapin, en 1938 LEVADITI, HARVIER isolent le virus à partir de lésions identiques, et c'est ainsi que l'autonomie de l'herpès déjà soupçonnée par les anciens cliniciens(MORTON, ASTRUC, GRISNIEGER) a pu être définitivement affirmée.

- Cliniquement

Dans ses formes classiques, l'herpès se caractérise par une éruption au niveau de la peau et des muqueuses, de vésicules diversement groupées reposant sur une base érythémateuse et légèrement oedémateuse. Cette éruption siège avec prédilection autour des orifices naturels.

- Chez le nouveau-né, l'infection herpétique est rare et se traduit habituellement par une maladie généralisée polyviscérale presque toujours fatale;

- dans les formes moins graves, en particulier chez l'enfant plus âgé, elle peut réaliser une gingivo-stomatite ou une encéphalite curables comme l'ont rapporté THIEFFRY, Mmes MARTIN, DROUHET BOUCHARD (119), et parfois une localisation génitale ou une localisation oculaire;

- chez l'adulte, cette effervescence vésiculeuse est généralement bénigne et peut constituer un phénomène accidentel se manifestant une seule fois pendant l'existence de l'individu ou pendant un

nombre très limité de fois et à grands intervalles les unes des autres ou à l'occasion d'un syndrome hyperthermique, réalisant le classique "bouton de fièvre". Ailleurs elle peut se reproduire avec une tenacité invincible constituant l'herpès récidivant.

- Biologiquement

Des études immunologiques, portant sur la recherche d'anticorps antiherpétiques, ont montré que 90% des sujets âgés de plus de 15 ans en contenaient dans leur sérum. Ceci implique que la maladie est contractée dans l'enfance et qu'elle évoluerait en deux stades : d'une part une primo-invasion herpétique, quelquefois cliniquement muette, mais se traduisant le plus fréquemment par une gingivo-stomatite ou une affection oculaire; d'autre part une infection secondaire marquée par la production de vésicules cutanées se manifestant à l'occasion de phénomènes allergiques ou infectieux.

Individualisée en 1938 par DODD, JOHNSTON (34) l'infection herpétique primaire a depuis, fait l'objet de nombreux travaux tant en Afrique Noire (GUERIN, 51, REY, 103, 104, 105, ARMENGAUD, 4, 5, 6) qu'en France, en Angleterre et d'autres pays. En Algérie, cette affection a été signalée également dans un service de pédiatrie par Madame BENALLEGUE (15) au C.H.U. d'Hussein-Dey. Quant à notre étude, elle porte sur une trentaine de cas cliniques intéressant des enfants et des nourrissons jusque là indemnes de manifestations herpétiques cutanées.

Nous avons pu grâce au nombre de consultants, situer l'âge moyen d'apparition des lésions herpétiques pour la première fois dans la vie de l'enfant ainsi que sa fréquence et sa relative bénignité. Cependant, par suite de circonstances matérielles, et une coopération difficile et souvent impossible de parents pris par leurs occupations professionnelles, nous n'avons pu effectuer chez nos jeunes patients vus à titre externe, ni de recherche virologique ni d'étude immunologique, la symptomatologie clinique étant par ailleurs dans la plupart des cas suffisemment évidente pour affirmer le diagnostic de primo-infection herpétique.

Le plan que nous nous proposons de suivre comportera, après un rappel historique, tout d'abord une étude sur la place de l'herpès dans les lésions vésiculo-bulleuses avec les caractères cliniques différentiels de chaque type de lésions.

Dans une seconde partie, nous décrirons successivement les différents aspects cliniques de la primo-infection herpétique chez l'enfant illustrés par les observations que nous avons relevées dans la littérature et, dans deux tableaux cliniques particuliers, par nos observations personnelles. Ces dernières proviennent des services de stomatologie et d'ophtalmologie.

La troisième partie sera consacrée à une étude virologique et immunologique, moyen diagnostique de la primo-infection herpétique.

Dans les chapitres suivants, nous aborderons successivement les problèmes pathogéniques et thérapeutiques de la primo-infection herpétique. Nous conclurons notre travail en insistant sur le caractère relativement bénin de cette affection quant à ses localisations uccales, ce qui n'est pas toujours le cas des localisations oculaires; ces dernières doivent inciter en effet à des mesures thérapeutiques sérieuses afin de diminuer les risques de séquelles.

H I S T O R I Q U E

L'herpès est une affection dermatologique connue depuis la plus haute antiquité et ce n'est que vers la fin du XIX° siècle qu'elle a été individualisée et différenciée de nombreuses dermatoses.

C'est l'ophtalmologiste GRUTER (50) qui a décrit en 1913 la première kératite expérimentale, transmissible en série, en inoculant la cornée du lapin avec le produit de grattage des lésions d'herpès cornéen humain. Il a démontré quelques années plus tard la nature virale de cette kératite.

En 1919, LOWENSTEIN identifie le virus de l'herpès cornéen à celui de l'herpès cutané en reproduisant la même kératite expérimentale à partir du matériel d'inoculation de lésions herpétiques cutanées. Puis en 1920 est affirmé le caractère ubiquitaire de ce virus. En effet plusieurs auteurs ont montré qu'en plus des sièges habituels le virus de l'herpès montrait une affinité particulière pour le tissu nerveux.

Ainsi DOERR, VOTCHING (35) constatent que chez les animaux d'expérience et en particulier chez le lapin, le virus nouvellement découvert provoquait une encéphalite d'inoculation. HARVIER, LEVADITI la même année, rapprochent du virus herpès, un virus isolé à partir du cerveau d'un malade mort d'une encéphalite de VON ECONOMO, point de départ d'une longue controverse. Et ce n'est qu'en 1925 que l'étude anatomo-pathologique est venue trancher entre l'encéphalite épidermique et l'encéphalite herpétique, en précisant les caractères histopathologiques de cette dernière : lésions géantes avec dégénérescence ballonnisante et inclusions intranucléaires acidophiles, caractères cytopathogènes pouvant déjà évoquer l'étiologie herpétique. GOODPASTURE DAWSON, STEPHANESCO, GASTINEL puis REILLY ont obtenu les premières cultures du virus herpétique par inoculation de la membrane chorioallantoidienne d'un embryon de poulet avec un broyat de cerveau de lapin mort d'une encéphalite herpétique, et ont réussi à préparer un antigène propre à déclencher les premières réactions sérologiques chez l'homme.

En 1930, des enquêtes immunologiques menées par ANDREWS et CARMICHAEL(3) et basées sur le dosage d'anticorps antiherpétiques chez

des groupes de sujets répartis par fractions d'âge, ont permis de mettre en évidence la présence d'anticorps sériques chez la plupart des adultes, alors que chez l'enfant ils sont retrouvés de façon inconstante et à partir d'un certain âge.

Huit années plus tard, DODD et ses collaborateurs (34) puis WILLIAMS, BURNET en 1939 (128) ont isolé de façon courante le virus herpétique à partir de prélèvements salivaires chez des enfants atteints de stomatite. Ils ont constaté également que ces enfants dépourvus d'anticorps au début de l'affection, en élaboraient au cours de leur convalescence. Ainsi était établie la notion de primo-infection herpétique avec ses caractères cliniques et biologiques particuliers, et les exemples d'infection herpétique initiale ont abondé les années suivantes.

C'est HASS en 1935 (54) qui a rapporté le premier le cas d'une fillette prématurée décédée à l'âge de 14 jours dans un tableau de fièvre sans ictère, avec hémorragies digestives abondantes. A l'autopsie, il a découvert au niveau du foie et des surrénales, la présence de foyers de nécrose avec dégénérescence ballonnisante et inclusions intranucléaires, lésions qui sont en tous points semblables à celles déterminées par le virus herpétique. Cet auteur a conclu alors à une hépatite virale mortelle d'étiologie herpétique probable.

Les années suivantes, plusieurs observations d'infection herpétique néonatale ont suivi celle de HASS, comportant cette fois l'isolement et l'identification du virus herpétique: QUILLIGAN, WILSON (99) en 1950, ZUELZER, STULBERG (131), FLORMAN, MINDLIN (43) en 1952 Mme RIVRON (106) en 1955, LE TANVINH, ALISON et LELONG en 1955 (71), DEBRE et coll. la même année, LAMY en 1960 (63) puis MONNET, SOHIER et coll. (78) en 1961. Ces différents auteurs ont rapporté des cas d'infection herpétique généralisée chez des nouveau-nés. La maladie débute habituellement les cinq premiers jours de la vie, parfois même à la naissance (71, 131) et évolue en 9 à 15 jours vers la mort dans un tableau de fièvre, somnolence, convulsions avec dans quelques rares cas des accès d'apnée et de cyanose. L'éruption est assez étendue faite d'éléments cutanéo-muqueux érythémato-vésiculeux ou érythémato-

squameux dans les cas atypiques. L'examen macroscopique des pièces d'autopsie révèle l'existence de zones de nodules nécrotiques au niveau du foie des surrénales, de la rate et parfois au niveau du cerveau.

L'étude histologique montre, outre les foyers de nécrose, des inclusions intranucléaires acidophiles en bordure de ces foyers. L'inoculation aux animaux, aux cultures cellulaires (Hela, Kb, rein de singe) s'est avérée positive.

La mère du nouveau-né a constitué chaque fois la source de contamination (63, 99, 131) en présentant pendant sa grossesse ou au cours de l'accouchement des lésions herpétiques génitales ou cutanées.

Cependant la maladie herpétique généralisée n'est pas une affection spécifique du nouveau-né. On la rencontre également chez le nourrisson et l'enfant. Ainsi en 1958 MOZICONACCI (81) en précise les modalités cliniques et lui décrit deux tableaux cliniques : la septicémie herpétique viscérale ou hépatite herpétique toujours mortelle,dont il rapporte un cas personnel chez un nourrisson âgé de 2 mois ½ et qui a évolué vers la mort en une dixaine de jours; et la méningo-encéphalite plus fréquente chez l'enfant et le nourrisson. Celle-ci évolue dans quelques cas vers la guérison . Nous citons les formes curables de THIEFFRY, Mmes DROUHET, BOUCHARD (119) et coll., ZUELZER, STULBERG (131), GILLOT, SCHAFFER (48), LAMY et coll. en 1960 (63). Parfois il s'agit d'un herpès cutané disséminé et d'évolution bénigne (8, 122).

D'après NEIMANN et coll (88) l'atteinte hépatique est fréquente au cours des primo-infections herpétiques mais passe le plus souvent inaperçue. En effet dans l'observation de TOLENTINO en 1935 (121) le diagnostic de primo-infection herpétique a été affirmé sur la ponction biopsie du foie chez une fillette de 4 ans dont l'évolution s'est faite vers la guérison complète.

Les localisations oculaires, décrites les premières, se traduisent par une infection palpébrale, une conjonctivite ou une atteinte cornéenne. Elles sont rarement isolées et constituent parfois la localisation précédant une méningite ou une méningo-encéphalite (MONNET SOHIER et coll. en 1961 (78).

ARMENGAUD et coll. (4) ont fait, en 1960, une étude considérable portant sur 244 cas de primo-infection herpétique chez l'enfant Africain et rapportent un nombre important de gingivo-stomatites. En effet 83% des malades présentaient une gingivo-stomatite aiguë. Ces auteurs insistent sur l'aspect caractéristique des lésions et considèrent les lésions linguales comme pathognomoniques.

En 1964 GUERIN (51) consacre sa thèse à 255 observations d'herpès de primo-invasion chez l'enfant Dakarois et relève l'influence de plusieurs facteurs dans le déterminisme de l'infection : d'une part les maladies intercurrentes jouent un rôle favorisant en donnant des tableaux cliniques plus sévères; ces maladies intercurrentes sont surtout virales, au premier rang desquelles la rougeole intervient dans 80% des cas; d'autre part le facteur nutritionnel et le facteur saisonnier. Le plus grand nombre de cas a été relevé par ces auteurs au cours du mois d'Avril, variation qui est en relation avec l'endémo-épidémie morbilleuse.

La même année, Mme BLIVE (91) précise les aspects cliniques et virologiques de la primo-infection herpétique et rapporte 24 observations de gingivo-stomatites. En 1965, Melle LEDERER publie dans sa thèse un cas de primo-infection herpétique bénigne chez un nouveau-né.

Mme BENALLEGUE (15) rapporte en 1971, 3 cas de primo-infection herpétique concernant des enfants en mauvais état général, mais dont l'évolution, quoique assez longue, a été favorable. La même année, Mme DUSSEZ-DUPUIS (37) rapporte une observation de primo-infection herpétique bénigne chez un nouveau-né.

Enfin une forme un peu particulière quant au territoire sur lequel elle survient, est la maladie de Kaposi-Juliusberg décrite pour la première fois par ces deux auteurs en 1887. Elle a été rattachée à l'herpès par de nombreux auteurs qui ont isolé le virus herpétique à partir des lésions cutanées. Cependant LE COULANT (29) a contesté farouchement cette étiologie et affirmé qu'on pourrait avoir à faire aussi bien au virus herpès qu'à d'autres virus, ceux-ci n'étant pas les facteurs directement en cause de la maladie. Les observations publiées par BEYER et coll. (16) en 1967, TASAKI et coll. en 1972 (118) ont chaque fois comporté l'isolement du virus et une ascension carac-

téristique du taux des anticorps antiherpétiques.

Ces différents travaux font apparaitre la primo-infection herpétique comme une dermatose aux localisations multiples et aux aspects cliniques variés, dénotant ainsi le caractère ubiquitaire du virus herpétique.

Les importants progrès réalisés dans le domaine virologique et surtout immunologique, permettent de mettre en évidence avec SCHNE WEIS (107) puis NAHMIAS, DOWDLE (86)deux types sérologiques : le type I, responsable des lésions situées au-dessus de la ceinture, et le type II qui se rencontre dans les localisations au-dessous de la ceinture en particulier l'herpès génital. Ce dernier semble souvent mis en cause dans les avortements et les herpès néo-nataux. Parallèlement, il a été démontré qu'il existe un rapport entre cancers et virus, la proportion de cancers génitaux ou rhynopharyngés étant plus élevée chez les sujets possédant des anticorps antiherpétiques par rapport aux témoins.

Devant l'accroissement des recherches quant au virus herpétique et des observations publiées plus fréquentes, de nombreux essais thérapeutiques ont été tentés par différents auteurs, dans un but curatif ou préventif, ce dernier étant plus intéressant dans la mesure où il préserve d'une maladie néo-natale toujours fatale. Les plus employés sont les virustatiques et surtout les gamma globulines et le vaccin antiherpétique de LEPINE (70). Les résultats obtenus, en dehors des formes généralisées, sont généralement bons.

LESIONS VESICULO - BULLEUSES DE LA CAVITE BUCCALE ET HERPES

HERPES ET LESIONS VESICULO - BULLEUSES

I - ETUDE CLINIQUE

a / L'herpès

L'herpès est une maladie infectieuse engendrée par un virus et caractérisée par une éruption vésiculeuse qui peut siéger sur la peau et les muqueuses.

1°) dans le développement herpétique de la peau, on peut distinguer trois phases : pré-éruptive, éruptive, post-éruptive.

- Stade pré-éruptif de BESNIER ou phase congestive de FOURNIER.

Des sensations diverses et en général assez pénibles, ouvrent la scène et permettent de prévoir l'imminence de l'éruption : ce sont des élancements, des fourmillements, du prurit, une sensation de tension ou de brûlure limitée à une région très circonscrite. Quelques saillies papuleuses apparaissent bientôt et indiquent la place sur laquelle la vésiculation va se montrer. La plaque malade a généralement 1 à 2 cm de diamètre.

- Stade éruptif de BESNIER ou de vésiculation de FOURNIER.

La macule érythémateuse se dessine plus vivement, les papules s'accentuent à sa surface et présentent un aspect oedémateux. Après quelques heures, les vésicules apparaissent nettement dessinées, différenciées et remplacent les papules. Elles croissent plus ou moins rapidement et forment à la surface de la peau érythémato-oedémateuse, des saillies hémisphériques, globuleuses; elles renferment un liquide clair et transparent; par leur développement excessif, par leur fusion, elles peuvent arriver à former de véritables saillies phlycténoïdes (herpès phlycténoide). Ces vésicules n'atteignent cependant jamais la taille d'une bulle. Il existe souvent au voisinage du groupe éruptif principal, quelques vésicules isolées.

Le liquide des vésicules se trouble; puis se résorbe ou s'écoule après rupture de l'épiderme; il se forme alors des croûtes jaunâtres ou noirâtres. Il n'est pas rare de voir quelques ganglions lymphatiques s'enflammer, se tuméfier et devenir douloureux.

- Stade post-éruptif

La croûte tombe, laissant place à une tâche érythémateuse, qui peut rester pendant quelque temps le siège d'une desquamation fine, puis la peau reprend son aspect absolument normal.

Nulle cicatrice aussi superficielle soit-elle, ne reste au lieu dans lequel une infection herpétique s'est développée, à moins d'une irritation secondaire.

La peau n'est pas le seul domaine de l'herpès, celui-ci se montre aussi sur les muqueuses. Les muqueuses buccale, vulvaire, prépucial et conjonctivale sont le siège de prédilection. La muqueuse buccale est cependant la plus souvent atteinte : l'éruption peut se montrer sur la voûte palatine, les joues, la face interne des lèvres et sur la langue.

L'herpès des muqueuses et celui de la peau sont trop intimement liés pour qu'il soit possible de scinder complétement l'étude de ces deux genres d'affection. Il est du reste intéressant de voir les différences que la même éruption présente, suivant qu'elle atteint les muqueuses ou la peau.

2°) Au niveau des muqueuses, la vésicule herpétique s'observe moins que sur la peau. Cette relative rareté tient au fait qu'elle n'a habituellement qu'une durée éphémère : l'épiderme qui la recouvre est en effet peu résistant, constamment ramolli par le milieu dans lequel il vit, et facilement détruit par des traumatismes légers. Sur les muqueuses génitales, le détachement de l'épiderme donne lieu à des érosions petites ou grandes suivant que la plaque herpétique était constituée par un nombre plus ou moins grand de vésicules herpétiques. Les bords des érosions, quelquefois étendues, offrent un aspect particulier; ils sont festonnés et limités par une série régulière de petites dents semi-circulaires. Cet aspect est dû à la desquamation de la ligne des vésicules la plus externe du placard herpétique.

FOURNIER a nettement défini en deux mots l'aspect dentelé particulier des bords de l'éruption herpétique : ces bords sont microcycliques et polycycliques. La surface de l'érosion herpétique des muqueuses est régulière, rouge ou recouverte d'un léger enduit jaunâtre. L'érosion repose le plus souvent sur une base enflammée, rouge oedémateuse.

Par son aspect clinique ainsi défini, l'herpès appartient à la famille des affections vésiculo-bulleuses que nous étudierons successivement et de façon succincte.

b / Parmi les autres affections vésiculo-bulleuses atteignant la muqueuse buccale, le zona et la varicelle sont les plus fréquents.

1°) le zona est caractérisé par une éruption cutanéo-muqueuse unilatérale de vésicules groupées sur des placards érythémateux le long du trajet d'un nerf. On trouve des vésicules sur la muqueuse buccale en cas d'atteinte des 2° et 3° branches du trijumeau (V° paire), du ganglion géniculé (zona de la zone de RAMSAY HUNT), du glosso-pharyngien (IX° paire), du pneumogastrique (X° paire).

2°) la varicelle.

Au cours de cette affection, on note une grande fréquence de l'énanthème buccal, fait de macules érythémateuses, au centre desquelles apparaissent des petites vésicules très contagieuses.

c / Dermatoses bulleuses

Les dermatoses bulleuses sont très nombreuses nous nous bornerons cependant à étudier uniquement celles qui atteignent la muqueuse buccale. On peut considérer schématiquement deux groupes : celles qui sont en apparence primitives et celles d'origine infectieuse.

1°) Les dermatoses bulleuses apparemment primitives comprennent le groupe des pemphigus, la maladie de Duhring Brocq, l'érythème polymorphe et sa variante l'ectodermose érosive plurioriflcielle.

- Les pemphigus sont des affections acquises chroniques, caractérisées par un défaut de cohésion des cellules malpighien-

nes (acantholyse). Le pemphigus vulgaire en est la variété la plus fréquente, le pemphigus végétant ne représente qu'une phase évolutive du pemphigus vulgaire, le pemphigus séborrhéique et le pemphigus foliaire respectent en général les muqueuses.

Le pemphigus vulgaire atteint des sujets sans antécédent dermatologique particulier et en excellente santé. L'atteinte des muqueuses est très fréquente et précède le plus souvent de plusieurs mois l'atteinte des téguments. Elles provoquent des érosions très douloureuses qui gênent les prises alimentaires, saignent souvent et se surinfectent. L'atteinte de la muqueuse génitale et de la muqueuse anale est fréquente; celle de la conjonctive beaucoup plus rare.

Le diagnostic du pemphigus vulgaire est assuré par la découverte de placards de cellules acantholytiques anormales dans le liquide de la bulle, et la présence d'une acantholyse avec formation de bulles intra-malpighiennes à l'examen histologique de la peau.

- La maladie de Duhring-Brocq.

On groupe actuellement sous ce titre deux entités cliniques et biologiques assez différentes : la dermatite herpétique et la pemphigoide bulleuse; celle-ci n'atteignant que les sujets âgés ne sera pas étudiée.

Dans les rares cas d'atteinte de la muqueuse buccale, elle est caractérisée par une éruption de petites bulles tendues qui apparaissent sur des plaques érythémateuses et prurigineuses.

- L'érythème polymorphe bulleux atteint avec prédilection les extrêmités, mais on peut l'observer en n'importe quel point du tégument. Les lésions sont en général symétriques. Elles sont caractérisées par des bulles de taille variable dont la particularité est de reposer sur une base érythémateuse violette dans sa forme d'hydroa. Dans sa forme d'herpès iris, il est constitué par des cocardes à centre vésiculeux entouré d'un anneau érythémateux, lui-même entouré d'une 2° anneau vésiculeux puis d'un 3° anneau érythémateux. L'atteinte des muqueuses est très fréquente : sur la muqueuse buccale, les bulles siègent au niveau des lèvres et des joues. Il n'est pas rare d'observer des lésions de la conjonctive oculaire et de la muqueuse génitale.

- L'ectodermose érosive pluri-orificielle comporte des lésions cutanées identiques à celles de l'érythème polymorphe, plus souvent érythémato-vésiculeuses que bulleuses. Elle est caractérisée par la constance et l'importance des lésions muqueuses au niveau de la bouche, de la muqueuse génitale et de la conjonctive oculaire. L'atteinte de l'état général est toujours marquée, réalisant parfois un syndrome infectieux grave.

2°) Dermatoses de Von Rittersheim

Elle atteint les nourrissons âgés de quelques semaines. Son début est marqué par quelques bulles souvent péribuccales. Cette affection grave est due au staphylocoque doré.

3°) Quant aux autres dermatoses bulleuses telles que les toxidermies, les dermatoses d'origine métabolique (pellagre, maladie de HARTNUP) les dermatoses constitutionnelles (épidermolyse bulleuse simple, épidermolyse bulleuse hyperplasique, épidermolyse bulleuse polydysplasique), elles sortent du cadre de notre étude.

Après ce long panorama des dermatoses vésiculo-bulleuses, il apparait que le diagnostic distinctif des bulles et des vésicules est délicat lorsque celles-ci siègent au niveau de la muqueuse buccale. En effet, leur durée de vie est éphémère, ne dépassant pas quelques heures, les frottements et les traumatismes multiples de la mastication et de la déglutition ont tôt fait de les rompre, si bien que le plus souvent il faudra savoir les reconnaître au seul aspect des érosions post-bulleuses ou post-vésiculeuses. Ainsi une étude histologique de la muqueuse buccale normale et de la muqueuse pathologique ne serait pas sans intérêt.

II - ETUDE HISTOLOGIQUE

A - Muqueuse buccale normale

La muqueuse buccale tapisse toute la cavité buccale, de l'ourlet cutanéo-muqueux des lèvres au voile du palais. Elle couvre la face interne des joues et des lèvres, les arcades alvéolaires, le palais et le voile du palais, le plancher de la bouche et la langue. Ce



Diagramme représentant la variation de l'épaisseur et du caractère de la muqueuse et de la sous-muq. dans les différentes zones de la cavité buccale. (D'après SHEPRO)

revêtement continu qui présente certaines caractéristiques selon sa localisation, la même constitution générale. La muqueuse buccale comprend un revêtement épithélial superficiel doublé d'une zone profonde conjonctive.

a/ La zone superficielle épithéliale ressemble à la peau et n'en diffère que par quelques particularités. La couche basale (stratum germinatum), constituéepar une ou deux couches de cellules hautes, à noyaux très colorés, est la couche génératrice. La couche adjacente ou corps muqueux de Malpighi (stratum spinosum), est formée de cellules polyédriques reliées par des filaments d'union dont le noyau est moins colorable que dans la couche précédente. Dans certaines zones,cette couche superficielle est composée comme au niveau de la peau, par plusieurs assises de cellules aplaties granuleuses (stratum granulosum), contenant des granules cytoplasmiques de kérato-hyaline; elle est surmontée du stratum lucidum transparent et de la couche cornée de kératine sans structure, qui présente quelques noyaux et représente la zone de desquamation.

b/ La zone basilaire profonde conjonctive de la muqueuse buccale, comprend : le corps papillaire, le chorion, la sous-muqueuse.

1°) le corps papillaire est limité par une vitrée dite membrane basale, qui est formée par un réseau de fibres de réticuline et de mucopolysaccharides. La face épithéliale est déformée par les prolongements cytoplasmiques des cellules de la basale. Sur la face conjonctive viennent se fixer les fibres élastiques du corps papillaire. Les digitations papillaires sont plus ou moins hautes; elles pénètrent dans les assises épithéliales. Le corps papillaire est formé de tissu conjonctif, de cellules migratrices, d'anses capillaires et de nerfs.

2°) Le chorion limite le corps papillaire en profondeur. Il est formé de tissu conjonctif dense où se trouvent des glandes salivaires, quelques glandes sébacées et des papilles gustatives.

3°) la sous-muqueuse manque en certains points (palais dur, gencive adhérente). Elle est en continuité avec le tissu cellulaire sous-cutané et les espaces cellulaires de la face; elle contient des éléments nerveux et lymphatiques.

Selon les régions de la cavités buccale (lèvre, muqueuse masticatoire, muqueuse de revêtement et langue), l'aspect de la muqueuse varie.

a) au niveau de la zone rouge des lèvres, ou zone de Klein, qui est une zone de transition, la muqueuse n'est pas kératinisée ce qui explique son incarnat; les papilles sont allongées. Il n'existe pas de glandes muqueuses ni de glandes sébacées au niveau du chorion ce qui explique sa sècheresse.

b) La muqueuse masticatoire est constituée par la muqueuse du palais dur et de la fibro-muqueuse gingivale.

- la muqueuse du palais dur est fixée au périoste sans zone sous-muqueuse. L'épithélium présente un mince stratum cornéum; les papilles sont larges et trapues.

- la gencive ou muqueuse buccale parodontale, est la portion de la muqueuse buccale qui revêt les parois externes de l'os alvéolaire et adhère au collet de l'organe dentaire. La jonction de la gencive adhérente et de la gencive vestibulaire est une ligne ondulée (jonction muco-gingivale). L'épithélium à la surface de la gencive peut être non kératinisé (desquamation cellulaire), kératinisé (squame non cellulaire), ou parakératosique (kératinisation incomplète). Les digitations papillaires sont longues (gencive libre); le chorion est épais et ses fibres conjonctives profondes se confondent avec les fibres propres du périoste alvéolaire au niveau de la gencive adhérente.

c) La muqueuse buccale de revêtement tapisse la face interne des joues, les vestibules, la face inférieure de la langue et le plancher de la bouche.

- au niveau de la face interne des lèvres et des joues, la muqueuse est constituée par un épithélium stratifié squameux non kératinisé. Le chorion est constitué par du tissu conjonctif dense. La sous-muqueuse unit le chorion aux muscle buccinateurs et labiaux, et contient des glandes muqueuses et des lobules graisseux.

- la muqueuse alvéolaire apicale et vestibulaire revêt les maxillaires. La sous-muqueuse comprend du tissu conjonctif lâche dans les mailles duquel on trouve des lobules graisseux en abondance et des glandes muqueuses.

- la muqueuse du plancher de la bouche et de la face inférieure de la langue est très mince, sans couche cornée, le corps papillaire est très peu dentelé; les glandes muqueuses sont nombreuses.

- la muqueuse linguale est une muqueuse spécialisée hérissée de papilles. La sous-muqueuses est très peu épaisse; elle joint la muqueuse aux muscles linguaux sous-jacents.

B - Muqueuse buccale pathologique

Nous nous bornerons au cours de ce chapitre à l'étude histologique des lésions vésiculeuses et des lésions bulleuses.

a) Les vésicules des viroses à manifestation buccale , apparaissent dans l'épaisseur de l'épithélium : elles sont intra-épithéliales. Elles sont secondaires à la dégénérescence ballonnisante de Unna, dégénérescence intéressant les cellules du corps muqueux de Malpighi. Ces cellules s'hypertrophient, s'isolent et flottent dans une cavité remplie de plasma, dont les parois sont formées par des cellules altérées et encore adhérentes les unes aux autres. Ceci permet de distinguer de façon précise les vésicules des bulles, dont l'aspect clinique est douteux et la structure histologique particulière.

b) Les bulles

En effet, l'aspect des bulles est variable selon que la bulle est intra-épithéliale ou sous-épithéliale.

- la bulle intra-épithéliale rencontrée dans les pemphigus, résulte d'une acantholyse siégeant dans l'épaisseur du corps muqueux de Malpighi. Le frottis provenant des lésions intra-épithéliales met en évidence de grosses cellules épithéliales.

- la bulle sous-épithéliale (érythème polymorphe, maladie de Duhring Brocq) correspond à une dehiscence de la zone basale de l'épithélium et du corps papillaire du derme. Un frottis prélevé

à son niveau renferme de petites cellules non épithéliales.

Nous avons jugé utile de colliger dans un tableau les caractères cliniques et histologiques de chacune de ces affections.

EN RESUME

Le diagnostic clinique des lésions herpétiques buccales, facile en général, ne pose de véritable problème que par son atypie, surtout lorsque le processus qui a entrainé le développement des vésicules est particulièrement intense, celles-ci pouvant aboutir par confluence à la formation de véritables bulles. Cependant, l'étude histologique dans ce cas précise le diagnostic.

	VESICULES	BULLES
taille	pointe à,une tête d'épingle	4,5 mm à 10 cm ou plus de diamètre
nombre	isolées ou groupées en bouquet.	variable, jamais en bouquet.
aspect clinique des lésions	arrondies (1,5mm Ø) isolées ou confluentes à contours micropolycycliques. Entourées d'un halo érythémateux.	érosions planes de 4,5 mm à la quasi-totalité de la surface de la joue ou de la langue, forme irrégulière. Parfois confluentes à contours irréguliers.
lieu de formation	Intra-épithéliales (herpès, zona, varicelle, variole).	Sous-épithélial (érythème polymorphe, maladie de Duhring-Borcq) ou intra-épithélial : groupe des pemphigus.
mode de formation	dégénérescence ballonnisation des cellules du corps muqueux de Malpighi (herpès etc...).	Dehiscence de l'épiderme (éryth.polymor. Duhring-Brocq acantholyse : pemphigus.

ASPECTS CLINIQUES DE LA PRIMO - INFECTION HERPETIQUE

L'infection herpétique de primo-invasion, d'une grande fréquence, bien que parfois inapparente, revêt des tableaux très variables dans leur expression clinique et leur gravité selon la porte d'entrée du virus et selon le terrain. En effet sa manifestation la plus redoutable heureusement rare, se rencontre chez le nouveau-né prématuré ou à terme mais affaibli par une affection quelconque; elle se traduit par une maladie herpétique généralisée toujours fatale dans la quasi-totalité des cas.

Chez le nourrisson et le grand enfant par contre, elle est d'un pronostic meilleur, l'évolution se faisant le plus souvent vers la guérison.

Nous étudierons donc la forme du nouveau-né, puis celle du nourrisson et de l'enfant, en nous attardant particulièrement sur les localisations buccales et oculaires auxquelles se rapportent nos observations personnelles.

I - CHEZ LE NOUVEAU-NE.

Comme nous l'avons déjà signalé plus haut, la primo-infection herpétique est d'un pronostic grave; le diagnostic se faisant toujours post-mortem sur l'aspect caractéristique des lésions anatomiques des glandes hépatique et surrénaliennes, déterminées par le virus herpès, sur l'isolement de ce dernier et son effet cytopathogène.

Ainsi, elle se manifeste par une atteinte polyviscérale réalisant la maladie herpétique généralisée néonatale. Elle donne lieu à deux tableaux cliniques :

- l'herpès viscéral ou septicémie herpétique appelée encore hépatite herpétique en raison de l'atteinte anatomique particulièrement marquée et constante du foie;

- et la méningo-encéphalite herpétique où les signes neurologiques sont au premier plan du tableau clinique.

A - L'hépatite herpétique du nouveau-né,

est une affection particulièrement rare mais d'une extrême gravité. La première observation est due à HASS en 1935 (54) concer-

nant une fillette décédée à l'âge de 14 jours dans un tableau d'hémorragies digestives et d'hyperthermie. L'étude macroscopique du foie et des surrénales a mis en évidence l'existence de nodules nécrotiques caractéristiques de lésions herpétiques expérimentales, ce qui amena cet auteur à penser à une étiologie herpétique. Puis d'autres observations rapportées les années suivantes de 1951 à 1960 (43, 63, 71, 81, 32, 78, 106, 99, 131) en ont précisé les caractères cliniques et ont apporté la preuve virologique et sérologique (NEIMANN et coll.87) de cette maladie.

L'hépatite herpétique touche habituellement le nouveau-né volontiers prématuré contaminé par sa mère ou une autre personne de l'entourage. Le tableau est celui d'une septicémie néo-natale, après une incubation silencieuse allant de 4 à 10 jours, apparaissent brusquement des signes d'infection générale : l'enfant devient fébrile ou plus souvent hypothermique, refuse de têter, vomit. Sa courbe de poids chute considérablement, parfois il est dyspnéique et viennent s'ajouter quelquefois des signes neurologiques à type de somnolence et de convulsions.

Mais dans tous les cas, l'essentiel du tableau clinique est constitué par une atteinte hépatique qui se traduit par un syndrome hémorragique constant, un ictère tantôt discret tantôt intense, ou par une hépatomégalie isolée.

Des lésions cutanéo-muqueuses inconstantes mais précieuses peuvent orienter le diagnostic, car devant ce tableau clinique d'ictère infectieux gravissime, rien ne permet en effet d'évoquer l'herpès sauf s'il existe une notion de contage.

L'apparition de ces lésions est généralement précoce : 2° jour de la vie dans l'observation de ZUELZER (131), mais elle peut être parfois tardive, 41° jour dans l'observation de PUGH. Elles sont signalées dans 12 observations. Ce sont des lésions caractéristiques faites de vésicules à contenu clair, groupées en bouquets, disséminées sur la face, le tronc, les membres et le cuir chevelu; parfois ces lésions prennent l'aspect ulcéro-nécrotique lorsqu'elles siègent sur les muqueuses.

L'évolution de cette maladie se fait toujours vers la mort dans un tableau ictéro-hémorragique.

La durée de la maladie est de 5 à 10 jours en moyenne : 13 jours dans l'observation de NEIMANN (87), elle est de 40 jours dans celle de PUGH.

Le diagnostic étiologique se fait à l'autopsie.

B - La méningo-encéphalite herpétique du nouveau-né

est encore plus exceptionnelle mais tout aussi redoutable. Elle survient dans les mêmes conditions que la précédente, avec des manifestations cutanées identiques à la seule différence que l'atteinte viscérale est moins sévère et que les signes neurologiques (crises convulsives, somnolence) sont plus précoces sinon exclusifs, dominant le tableau clinique.

La ponction lombaire ramène un liquide riche en lymphocytes et en albumine.

Là aussi le diagnostic repose sur une notion éventuelle de contamination ou sur l'existence associée de signes cutanés d'herpès.

L'évolution se fait soit vers la mort (50% des cas) soit vers la guérison mais au prix de lourdes séquelles neuropsychiques (contractures débilité motrice, encéphalopathie), ou sensorielles (chorio-rétinites laissant des cicatrices définitives).

A côté de ces deux formes graves d'herpès du nouveau-né, on a signalé des formes bénignes se manifestant par des lésions cutanéo-muqueuses disséminées (BACH et coll.,8) ou de gingivo-stomatite (87, 129), ces deux tableaux pouvant s'associer à une méningite cliniquement latente (63).

II - CHEZ LE NOURRISSON ET L'ENFANT

Dans son expression clinique la plus fréquente, l'herpès se traduit par une gingivo-stomatite décrite classiquement et de façon erronnée, sous le nom de gingivo-stomatite aphtoïde et rattachée à la primo-infection herpétique par DODD, JOHNSTON, et BUDDING en 1938 (34) puis BURNETT et WILLIAMS en 1939 (128) qui ont isolé le virus herpès à

partir des lésions buccales et pharyngées.

TERRAIN

Cette gingivo-stomatite herpétique apparait avec un maximum de fréquence chez l'enfant de 1 à 4 ans mais elle peut être observée au cours de primo-infection herpétique tardive chez l'adolescent et l'adulte. Dans nos 15 observations personnelles, les âges extrêmes sont de 18 mois et 14 ans.

Il s'agit en général d'enfants en bon état général, sans antécédent pathologique notable. Nous avons relevé dans nos observations un cas de carence légère en vitamine C (ecchymoses spontanées, pétéchies gingivales, mobilité dentaire), et un cas de retard psychique.

DEBUT

Le début de la maladie est habituellement insidieux; en 3 ou 4 jours, le comportementde l'enfant se modifie : il devient grognon, refuse de s'alimenter ou s'alimente difficilement; il se plaint de douleurs buccales; en fait il s'agit de douleurs à la déglutition qu'il ne sait souvent pas exprimer. Il est pâle, abattu, somnolent et fébrile, souvent atteint de troubles digestifs : nausées, vomissements diarrhée; quelquefois il présente une hypersialorrhée. Tous ces signes associés à des troubles du sommeil contribuent à altérer fortement l'état général.

Des manifestations respiratoires sont parfois notées à type de toux, dyspnée avec quelques râles bulleux à l'auscultation. C'est à ce stade que l'examen de la muqueuse buccale montre des lésions de début constituées par des zones érythémateuses de 3 à 6 mm de diamètre centrées par une ou plusieurs vésicules à liquide clair; mais le plus souvent, l'enfant n'est vu qu'à la période d'état, les vésicules,de par la fragilité de leur paroi, s'étant déjà rompues sous l'effet de la mastication.

PERIODE D'ETAT

A la période d'état les signes de gingivo-stomatite sont à leur maximum. En effet l'examen de la bouche découvre des lésions caractéristiques : la muqueuse buccale est oedématiée et hyperhémiée dans

son ensemble; les gencives sont tuméfiées, rouges, hémorragiques, saignant au contact soit lors de l'examen soit lors de la tentative d'ingestion d'aliments solides.

Toute la bouche est atteinte mais surtout la partie antérieure de la langue, les gencives, la face muqueuses des lèvres. Il existe des adénopathies cervicales et sous maxillaires douloureuses de façon plus ou moins constante. Elles ont été retrouvées dans toutes nos observations.

A ces lésions muqueuses, s'associe souvent un herpès cutané (retrouvé dans 17 cas sur 20 observations rapportées par LAMY et coll. 62); 2 cas sur 15 dans nos observations), siègeant le plus souvent sur les lèvres ou le menton. Ces vésicules évoluent en 1 à 2 jours vers la dessication et la guérison.

Les lésions herpétiques peuvent être retrouvées à distance mais dans les cas particuliers d'une auto-inoculation (doigt : suceur de pouce, oeil, observation n°3).

La rate est rarement palpable, le foie n'est pas augmenté de volume. LAMY et coll. (62) notent dans l'une de leurs observations quelques signes d'atteinte hépatique : subictère, urobilinurie, sels et pigments biliaires dans les urines.

L'hémogramme, contrairement à ce qui est relevé dans la littérature, est perturbé dans la majorité des cas. On note une hyperleucocytose, avec polynucléose neutrophile modérée et parfois une éosinophilie qui ne peut être rapportée systématiquement à l'herpès.

EVOLUTION

L'évolution se fait toujours vers la guérison en 6 à 8 jours en moyenne. La température baisse au bout de 3 ou 4 jours, la dysphagie cède au bout de la même période, et la cicatrisation des lésions buccales se fait au bout d'une semaine environ en dehors de toute surinfection . La récidive précoce est exceptionnelle.

COMPLICATIONS

Les complications sont rares. Comme nous l'avons déjà signalé plus haut, des vésicules peuvent apparaitre dans d'autres en-

droits, et sont liées sans aucun doute à une auto-inoculation. Elles siègent fréquemment aux doigts (95), les enfants suçant souvent leur pouce, dans la région génitale, les conjonctives oculaires (observation n°3).

Certaines auteurs ont signalé la possibilité d'une encéphalite : tel est le cas rapporté par GUERIN (51) à propos d'un enfant de 2 ans ½ qui a présenté une septicémie herpétique avec épisode encéphalitique convulsivant passager, gros foie, stomatite herpétique aiguë, ainsi que le deuxième cas concernant un nourrisson en bon état général qui a présenté des manifestations encéphalitiques convulsivantes au cours d'une primo-infection herpétique à localisation bipolaire anale et buccale.

- L'angine herpétique

Moins fréquente que la gingivo-stomatite, l'atteinte pharyngée peut survenir isolément. Etant donné sa rareté chez l'enfant nous ne ferons que la citer.

DIAGNOTIC DIFFERENTIEL

Telle quelle, cette stomatite aiguë survenant dans le jeune âge doit faire penser à une primo-infection herpétique. Cependant, d'autres diagnostiqs peuvent parfois être discutés :

- l'herpangine, due à un virus coxsackie, donne des lésions plus petites qui en s'ouvrant forment des ulcérations siègeant dans la partie postérieure de la bouche, sur le bord libre du voile du palais et les piliers antérieurs amygdaliens.

- la gingivo-stomatite aphteuse, dont l'aspect est identique à celui de la stomatite herpétique. En fait, des études virologiques ont précisé que dans le jeune âge, il ne s'agissait pas dans ce cas d'aphtose, mais d'une infection herpétique.

PRIEZ et coll. en 1957 (45) en donnent un certain nombre de caractères distinctifs : les aphtes sont en règle isolés, au maximum 2 ou 3, sur le bord de la langue en général en regard d'une dent cariée,

sur le sillon gingivo-jugal. L'adénopathie satellite est retrouvée de façon inconstante.

- la gingivo-stomatite aiguë microbienne, de type ulcéro-nécrotique, dont l'agent causal est un streptocoque. Elle présente des lésions d'emblée ulcéreuses, recouvertes d'un enduit sanieux " en taches de bougie". Elle est quelquefois accompagnée d'un impétigo cutané. Hautement contagieuse elle a été décrite par SEVESTRE et BERGERON comme une stomatite des collectivités (lycées, casernes, etc...).

Auteurs	Age Sexe	Antécédents récents	Notion de contage	Lésions Muqueuses	Lésions cutanées	E.G.	T°	Signes digestifs.	Signes méningés	Adéno-pathies	Viro-logie	Sero-logie	Rechutes séquelles
Olive (94)	5 ans F	0		Stomatite ulcéro-membran.	-	bon		+			+	-	0
Olive (91)	6 mois F	0		Gingi-stomatite membran.	+ (jambe)	bon		+ coliq.			+	-	0
Olive D (91)	20mois M	P.I.à BK	0	Stom.Ulcér. pultacée	-	cons.					+	0	0
"	6 mois M	0		G.S.aphtoïd.	+ lèvres	bon	N				+	A.C. faible	0
"	17mois M	0		G.S.aphtoïd.	+ lèvres	cons.					+	0	0
"	18mois F.	cardio-cong.		S.S.aphtoïd.	+ lèvres	alt.	N				+	0	0
"	6 ans½ M	0	Sours stomat.	G.S.aphtoïd.	-	bon					+	0	0
"	3 ans½ M	0	épidém. hospita	Stom.apht.	-	cons.					+	+	1 rechute
"	7 ans M	0		"	-	bon					+	+ faible	0
"	22mois M	0		"	-	bon					+	+ faible	
"	9 mois½ M	0		G.S.vésicul.	+ lèvres	bon					+	-	1 rechute
"	2 ans F	0		Stomatite ulcér.	-	cons.					+	+	0
"	20mois M	0		Stom.ulcér pultacée	-	cons.					+	+	0
"	5 mois½ F	Pneumop.		Stomat.Vésic. ulcér.	+ lèvres	alt.					+	+	0
"	17mois M			Ging.Stom. vésicul.	-	alt.	N				+	+	0
"	9 ans½ M	Aczéma		Angine	+ pav.oreil.	alt.					+	+	-
"	18mois M	0		Stoma.Ulc. aphtoïd.	-	bon	N				+	-	-
"	28mois	0		Stomatite	-	alt.		+			+	-	-
Bastin et coll. (11)	2 ans F	-	grand' mère	Stomatite	+ menton,oeil G.,pouce	bon		-	-			+	-
"	4 ans M	-	porteuse d'herpès récidivant	Stomatite	-	bon		-	-			+	
"	3 ans F	-		Vésicules langue	+ lèvre inf	bon	N	-	-		+	+	-

et coll. (21)	"			sto.-dic. membran.	commis. Dte			diarr.		cerv. ss.max.			
Perol (95)	17 ans M	0		stomatite	+ 4doigts	bon	-	-			+	+	0
nmann et coll. (55)	6 ans	0	épidémie familiale(herpès récidivant chez le père)	stomatite bull.	+ lèvres	bon		-			+	+	0
"	10 ans	0		"	+ lèvres	bon		-			+	+	0
"	13 ans	0		stomatite bull. + lésion lang.	-	bon	N	-			+	+	0
enallègue et coll. (15)	18 mois	0		angine vésicul.	-	mauv.					+		
"	3 ans			Stomatite		bon					+		
"	2 ans½	Tuberc. pulmon.	0	Stomatite		mauv.		Hépatite	+ encépha.			+	Hémiplé
Guerin (51)		Rougeole	frère G.S. herpét.	-		mauv.		-	-			+	
"	18mois F	Rougeole compliq.		Vulvo-vag. érosive	+ fesses	mauv.		-	-			+	
"	20mois	Rougeole +palud.		G.S.+lés. anales		Alt.		Diarrh.				+	
"	8 mois	Rougeole		Stomatite ano-vulv. conjonc.	+ généralisation	bon	-	Diarrh.	+ encépha. discut.		+	+	
"	10mois	0		Stomatite	-	bon						+	
"	1 an			G.S. ulcé-membran.	-	bon		Diarrh.		d + doul.		+	
"	7 ans M			Stomatite	-	bon	N			+ doul.		+	
"	7 ans			Stomatite	-	bon	N					+	
Guérin (51)	2 ans M	Paludis.		ging. stom. +lésion ana.	-	alt.		-	Ed méningé		+	+	0
"	17mois	Rougeole	-	Stomatite	+	bon		+	-		-	+	0
"	2 ans M	Rougeole +pneumop.	-	Ging.Stomat.	-	alt.		-	-			+	0
"	2 ans½ F	Paludism.		Ging.Stomat.	+	bon		-	ancéph. convuls. passagèr.		-	+	-
"	18mois M	Rougeole	-	Buccale anale conjonctiv.	+	bon	N	-	encépha. convuls.		-	+	-
olentino et coll.	4 ans F	0	0	Ging.Stom.	++ disém.			Diarrh.	+		+	+	0

OBSERVATIONS PERSONNELLES

OBSERVATION N°1

L'enfant MEBK... Nadia, âgée de 7 ans et demeurant à Alger, s'est présentée à notre consultation le 20 Septembre 1972 pour les symptomes suivants :

Depuis 6 jours environ, la mère avait constaté chez son enfant une modification du comportement et une baisse de l'appétit; puis 5 jours après, s'installait une forte fièvre à 39° - 40° avec dysphagie et gingivorragies, suivie le lendemain d'une éruption buccale qui a entrainé des troubles fonctionnels condamnant la petite malade à une alimentation liquide et réduite, ce qui a aggravé son état général déjà déficient.

Dès l'inspection on note un mauvais état général, des yeux cernés, un regard triste.

L'examen endo-buccal montre :

- une haleine fétide,
- une langue saburrale,
- des dents temporaires cariées, mobiles.

En éversant la lèvre inférieure, on note la présence de lésions érosives de petite taille, rougeâtres, à contours réguliers et recouvertes d'un enduit blanchâtre.

Des lésions identiques siége nt au niveau de la pointe de la langue ainsi qu'au niveau des gencives qui sont rouges, oedématiées et saignant au contact de l'abaisse-langue.

On ne note par ailleurs aucun élément cutané, les autres orifices naturels sont indemnes.

La gorge est rouge, les amygdales hypertrophiées, des adénopathies de volume modéré légérement douloureuses sont palpables au niveau des aires latéro-cervicales et sous-maxillaire. Le reste de l'examen demeure négatif.

La numération et formule sanguine révéle une hyperleucocytose à 11.000 blancs par mm3 avec polynucléose neutrophile ainsi qu'une éosinophilie à 3%.

La vitesse de sédimentation est accélérée 45 / 52 mm.

Il ressort de l'anamnèse et de l'examen clinique que cette fillette présente pour la première fois une gingivo-stomatite dont les lésions cliniques sont acractéristiques d'un herpès, l'ensemble évoquant une primo-infection herpétique à localisation buccale, puisque cette enfant n'a jamais présenté auparavant de localisations herpétiques cutanées.

OBSERVATION N°2

Dj... Amal, âgée de 9 ans, demeurant à Alger, vient nous consulter le 13 Octobre 1972.

Son histoire est la suivante : il y a 8 jours environ, elle a présenté une fébricule à 37°5, une baisse de l'appétit avec asthénie puis progressivement apparut une dysphagie intense et des gingivorragies suivies deux jours plus tard d'une éruption buccale faite de petites lésions érosives.

Lors de son examen, nous avons constaté une altération importante de l'état général, faciès triste, pâleur, asthénie, anorexie.

L'haleine de l'enfant est fétide, l'examen endo-buccal révèle:

- au niveau des lèvres : la présence de vésicules groupées en un petit bouquet de 4 à 5 éléments siègeant au niveau de l'ourlet cutanéo-muqueux, de la lèvre supérieure; au niveau de la lèvre inférieure sur son versant muqueux, il existe une petite érosion arrondie, entourée d'un halo rougeâtre.

- au niveau des gencives : tuméfiées, saignant au contact, de fines érosions à contours réguliers, confluentes en certains endroits siégeant au niveau du sillon gingival de la machoire inférieure.

- au niveau de la langue : on ne note aucune lésion, pas plus qu'au niveau de la luette et des piliers du voile du palais.

Associés à cette érutpion, une adénopathie latéro-cervicale bilatérale et douloureuse, de volume plus important à gauche, ainsi qu'une leucocytose à 12.000 /mm3 globules blancs aved polynucléose neutrophile et une accélération de la vitesse de sédimentation à 15/39 mm.

Chez cette fillette on ne relève dans ses antécédents aucune symptomatologie identique; ses parents, elle-même et ses frères et soeurs n'ont pas présenté récemment d'éruption cutanée herpétique.

Il semble donc qu'il s'agit là aussi d'une primo-infection herpétique à localisation buccale.

OBSERVATION N°3

L'enfant AL... Djamel, âgé de 7 ans, demeurant à Rouiba, vient nous consulter le 19 Octobre 1972.

Le début de sa maladie remonte à 9 jours marqué par une hyperthermie à 38° - 38°5, une dysphagie intense, suivies quelques jours plus tard d'une éruption buccale. L'enfant est vu le lendemain à notre consultation. Son état général est bon.

Au niveau de la bouche on est frappé par la fétidité de l'haleine. A l'examen on note de petites ulcérations arrondies, reposant sur une base érythémateuse et recouvertes d'un enduit diphtéroïde de coloration blanc-grisâtre. Cet enduit se détache facilement avec l'abaisse langue laissant une surface rougeâtre.

Ces éléments lésionnels siégent sur la face muqueuse des lèvres, sur la pointe de la langue, ainsi que sur les gencives qui sont tuméfiées, douloureuses et hémorragiques. Des adénopathies satellites douloureuses, volumineuses sont palpables dans les aires sous-maxillaires et jugulo-carotidiennes.

Par ailleurs l'examen oculaire révéle une conjonctivite avec rougeur et larmoiements ainsi que la présence de fines croutelles blanchâtres à la racine des cils.

L'interrogatoire permet de préciser que l'enfant se frottait fréquemment les yeux au cours de sa maladie.

Le reste de l'examen demeure sans indication particulière. Le seul examen biologique qui a pu être pratiqué a été la F.N.S. avec les chiffres suivants : GB : 9.900 /mm3 avec PN à 47 %, PE à 30%. La vitesse de sédimentation est de 3/9 mm.

Nous avons fait préciser que l'enfant n'a pas présenté de phénomène éruptif identique dans ses antécédents, par contre le père souffre de poussées d'herpès récidivant.

Il s'agit donc d'une primo-infection herpétique chez un enfant de 7 ans compliquée d'une blépharo-conjonctivite d'auto-inoculation.

OBSERVATION N° 4 :

BOUB... Mohamed, âgé de 14 ans, demeurant à Alger, le 4ème d'une fratrie de 5 soeurs et frères, vient consulter le 7 décembre 1972 pour une éruption buccale.

Le début de sa maladie remonte à 3 jours marqué par une fièvre à 39°5 d'installation brutale, une dysphagie et apparition le lendemain, soit 2 jours avant sa consultation d'une éruption érythémato-vésiculeuse au niveau de la commissure labiale gauche.

L'examen révèle une angine avec absence d'élément lésionnel au niveau de la langue et des gencives qui sont cependant rougeâtres et oedématiées.

Au niveau de la commissure labiale gauche siège une érosion à contours polycycliques, à bords nets entourée d'une auréole rouge et recouverte d'un enduit diphtéroïde blanchâtre.

Une adénopathie sous-maxillaire bilatérale de petite taille accompagne cette éruption.

L'examen des autres appareils est sans particularité notable L'étude de F.N.S. et de la vitesse de sédimentation montre une hyperleucocytose et une V.S. normale.

Dans les antécédents familiaux on retrouve chez les frères et soeurs des poussées d'herpès à l'occasion d'un syndrome fébrile; chez notre patient, il semble se manifester pour la première fois, l'herpès cutané n'ayant jamais existé chez ce grand enfant.

OBSERVATION N° 5

L'enfant S... Rachid, âgé de 10 ans, demeurant à Alger, est amené à la consultation le 19 Décembre 1972 pour éruption buccale.

L'anamnèse rapporte que l'enfant a présenté 8 jours avant cette éruption, un syndrome fébrile intense, une dysphagie, des gingivorragies et une altération importante de l'état général. Puis apparut quelques jours plus tard une éruption érythémato-vésiculeuse sur les lèvres et la langue qui n'inquiéta guère les parents. Cependant malgré la disparition de cette éruption et de la fièvre, la persistance de la dysphagie et l'apparition de nouveaux éléments éruptifs alarma le père qui l'amena à notre consultation.

L'examen clinique amène les renseignements suivants :

- état général conservé,
- présence de deux petites érosions hémorragiques partiellement recouvertes d'une croutelle au niveau des deux commissures labiales. La langue, les lèvres, les gencives, luette et voile du palais sont indemnes;
- le foie et la rate ne sont pas hypertrophiés.

Il est à signaler que l'enfant présente un retard psychique et nous relevons dans ses antécédents un traumatisme crânien survenu à l'âge de 4 ans ayant eu une évolution trainante (hématome sous-dural ponctionné).

Par ailleurs le reste de l'examen est sans anomalie.

La F.N.S. montre une leucocytose à 12.600/mm3 , globules blancs avec polynucléose neutrophile 74%.

D'après l'interrogatoire l'enfant a présenté cette symptomatologie pour la première fois dans sa vie. Les lésions ayant l'aspect herpétique nous pouvons retenir le diagnostic de gingivo-stomatite de primo-infection herpétique.

OBSERVATION N° 6

AYA... Laïd, âgé de 2 ans, demeurant à Diar Essemch (Wilaya d'Alger) vient consulter le 25 Décembre 1972 avec le tableau suivant :

Etat général altéré, fétidité de l'haleine.

L'examen endo-buccal permet de mettre en évidence des vésicules intactes de petite taille à contenu clair, au niveau du versant cutané de la lèvre inférieure.

Au niveau de la pointe de la langue et des gencives ces lésions consistent en ulcérations arrondies à contours réguliers, recouvertes d'un enduit blanc grisâtre. La gorge est rouge et ne présente aucun élément lésionnel identique à ceux précédemment décrits.

Par ailleurs cet enfant présente des caries multiples sur dents temporaires.

Des adénopathies satellites sont palpables dans les aires sous-maxillaires et sous-mentales, quant au reste de l'examen il est normal.

Tous ces symptomes ont été précédés 5 jours avant que l'enfant ne vienne consulter, par une hyperthermie, des dysphagies, des diarrhées et des vomissements alimentaires.

Les chiffres de la F.N.S. effectuée ce jour sont de 12000/mm3 globules blancs avec polynucléose neutrophile à 60%. La vitesse de sédimentation est accélérée atteignant 22 mm, la première heure et 55 mm la deuxième heure.

Aucun antécédent pathologique personnel n'est noté chez cet enfant, pas plus que d'éruption cutanée.

OBSERVATION N° 7

BOU... Zahia, âgée de 4 ans, demeurant à Alger, la 3ème d'une fratrie de 6 frères et soeurs, est vue à notre consultation le 28 janvier 1973 pour éruption buccale.

Le début de la maladie remonte à 4 jours environ, marqué par un syndrome fébrile et une dysphagie intense d'installation brutale

accompagnés de vomissements alimentaires puis d'inappétence avec altération importante de l'état général.

Dès l'inspection on est frappé par la pâleur de l'enfant, son regard terne et triste, ses yeux cernés.

L'examen de la bouche montre : une langue saburrale, une haleine fétide, de petites ulcérations disséminées sur la muqueuse gingivale de l'arcade inférieure, muqueuse rouge et congestive.

L'examen de la gorge décèle une angine érythémato-pultacée avec présence d'une ulcération arrondie de 1 mm de diamètre sur la luette. Cette ulcération est entourée d'une aréole rouge. Des adénopathies jugulo-carotidiennes sont palpables et sensibles. Une hyperleucocytose avec polynucléose neutrophile ainsi qu'une vitesse de sédimentation à 40/74mm sont notées.

Aucun antécédent pathologique personnel, pas de notion de contage.

OBSERVATION N° 8

La petite HAN... Fazia, âgée de 2 ans½ demeurant à Belfort (Alger) présente depuis 5 jours une fièvre à 40°, une dysphagie et une altération importante de l'état général. 2 jours après apparait une éruption buccale tandis que la température s'abaisse.

Le 5 février 1973, date à laquelle elle est venue nous consulter, nous avons constaté chez cette enfant un état général plus ou moins conservé, une légère pâleur.

A l'examen endo-buccal, on note une haleine fétide, une langue saburrale et la présence d'éléments vésiculaires arrondis, entourés d'une zone érythémateuse au niveau du versant cutané de la lèvre inférieure.

Les gencives sont oedématiées, douloureuses, saignant au contact de l'abaisse langue, la gorge rouge, les amygdales non hypertrophiées, les aires ganglionnaires sont libres.

Le reste de l'examen est normal.

Aucune notion de contage n'a été retrouvée; par ailleurs l'enfant n'a aucun antécédent pathologique en dehors de petites accélérations du transit régressant rapidement.

OBSERVATION N° 9

BEL... Dahbia, âgée de 2 ans, demeurant à Belcourt, issue d'une fratrie de 5 frères et soeurs, est vue à notre consultation le 6 février 1973.

Il y a 8 jours environ, elle a présenté un syndrome fébrile important accompagné de toux, suivi quelques jours plus tard d'une éruption buccale.

A l'examen on note un état général assez bien conservé, la langue est saburrale, les lèvres sont le siège de vésicules herpétiques, confluentes au niveau de la commissure labiale droite. On ne note pas d'élément lésionnel au niveau de la langue, des gencives et de la gorge.

L'auscultation pulmonaire chez cette enfant qui tousse est normale, le reste de l'examen clinique est sans indication particulière.

Cette symptomatologie s'est manifestée pour la première fois chez notre patiente et l'on ne relève aucune notion de contage ni d'affection pathologique récente.

OBSERVATION N°10

L'histoire de la maladie de l'enfant OUL... Karima âgée de 4 ans½ demeurant à Belcourt, est la suivante :

Le 10 Mars 1973, soit 4 jours avant son examen , elle a présenté une élévation thermique brutale, une anorexie, des nausées avec altération progressive de l'état général, puis le 13 Mars apparut une éruption buccale tandis que l'alimentation devenait impossible par suite d'une dysphagie intense.

Le 14 Mars 1973, date à laquelle nous l'avons examinée, l'enfant est pâle, amaigrie. Son haleine est fétide, sa langue saburrale et l'on note au niveau des lèvres sur leur versant cutané des vésicules

arrondies les unes intactes à contenu clair, les autres en voie d'assèchement.

Sur la pointe de la langue existe une ulcération arrondie entourée d'un halo rougeâtre. La gorge est rouge; les amygdales légèrement hypertrophiées. Des adénopathies de petite taille siègent au niveau des aires sous-maxillaires et jugulo-carotidiennes.

Le foie et la rate ne sont pas palpables.

Les examens de sang pratiqués révélent une hyperleucocytose à 10.500 par mm3 globules blancs avec polynucléose neutrophile à 62%; la vitesse de sédimentation est normale.

Dans ses antécédents familiaux on relève une symptomatologie identique il y a deux mois chez son frère âgé de 11 ans.

En résumé, il s'agit d'une gingivo-stomatite d'aspect érythémato-vésiculeux pouvant être rapportée cliniquement à une primo-invasion herpétique chez une fillette de 4 ans½.

OBSERVATION N° 11

Il y a une semaine environ, Farid, âgé de 19 mois, demeurant à Alger, a présenté une fièvre à 39° - 40° C, une anorexie et une dysphagie.

Quatre jours après se produisit une éruption linguale avec douleurs intenses lors des prises alimentaires.

L'examen physique pratiqué le 20 Mars 1973 montre un état général altéré, une haleine fétide et la présence de petites surfaces ulcérées sur toute la langue, punctiformes, avec prédominance au niveau de la pointe. Ces ulcérations reposent sur une base érythémateuse.

Les gencives sont rouges, tuméfiées et saignant au contact; la gorge est rouge et l'on palpe des adénopathies douloureuses plus importantes à droite au niveau des aires sous-maxillaires.

Par ailleurs, le reste de l'examen clinique est normal.

On retrouve dans les antécédents familaux de Farid une symptomatologie identique survenue à peu près au même âge chez ses deux

frères et soeurs. Son père et sa mère sont indemnes de toute lésion et ils précisent que leur enfant a présenté cette éruption pour la première fois dans sa vie.

OBSERVATION N° 12

LEK..., Saliha, âgée de 2 ans ½, demeurant à Alger, vient consulter le 26 Mars 1973, pour une altération importante de l'état général et une éruption brutale.

Le début de sa maladie remonte à 8 jours environ marqué par une élévation thermique à 39°5 C, avec dysphagie importante rendant l'alimentation difficile. Une éruption buccale est apparue la veille, soit le 25 Mars 1973.

A l'examen, l'état général de l'enfant est plus ou moins conservé malgré une pâleur notable. Localement on note la présence de petites vésicules intactes, de coloration blanc nacré qu niveau de la lèvre inférieure ainsi qu'une ulcération à contours polycycliques et à bords nets au niveau de la commissure labiale gauche.

Des ulcérations arrondies de petite taille, sont disséminées sur la pointe et les bords de la langue.

Les gencives sont douloureuses, rouges; les amygdales sont légèrement hypertrophiées.

En dehors d'une micro-adénopathie sous-maxillaire non douloureuse, d'une leucocytose avec polynucléose neutrophile, le reste de l'examen clinique est normal.

OBSERVATION N° 13

ABD..., Abdelkrim, âgé de 27 mois, nous est adressé le 24 Avril 1973 avec le tableau suivant :

Une altération importante de l'état général avec tristesse, un faciès pâle.

L'examen endo-buccal montre une haleine fétide, une denture en bon état et la présence d'une éruption faite d'éléments arrondis,

ulcérés, confluents sur les bords de la langue, et isolés sur sa face dorsale. Ces ulcérations sont rouge vif parfois recouvertes d'un enduit blanchâtre. On retrouve des lésions identiques au niveau des gencives. Elles sont congestives et douloureuses.

L'examen de la gorge ne révéle rien d'anormal.

La F.N.S. ramène les chiffres suivants :

- Globules rouges 4.180.000/mm3,
- globules blancs 7.600/mm3 avec PN 76 % et PE 2%,
- la vitesse de sédimentation est de 22 mm la première heure 55 mm la deuxième heure.

L'anamnèse permet de préciser que cette éruption a été précédée 5 jours avant par une hyperthermie, dysphagie et anorexie.

Dans les antécédents familiaux on relève des manifestations d'herpès labial chez la mère à localisation de syndromes fébriles. Par contre, aucune symptomatologie identique n'est retrouvée chez l'enfant et apparait donc pour la première fois en dehors de tout phénomène pathologique.

OBSERVATION N° 14

Le 30 Avril 1973, l'enfant ZER... Saïda, agée de 1 an ½, demeurant à Alger nous est amenée à la consultation pour une gingivo-stomatite.

Dans ses antécédents personnels et familiaux, on relève des herpès réavidivants chez son frère aîné.

L'histoire de la maladie remonte à trois jours marquée par de la fièvre des vomissements et diarrhée, une anorexie et légère dysphagie, puis production d'une éruption buccale.

A l'examen buccal des vésicules confluentes, rompues siègent au niveau de la face muqueuse de la lèvre inférieure, les gencives sont oedémateuses et saignant au contact ; on note la présence de quelques éléments ulcérés, arrondis, recouverts d'un enduit blanc nacré au niveau du bord latéral gauche de la langue et de sa face dorsale.

La gorge est rouge, les amygdales hypertrophiées.

La palpation des airés ganglionnaires jugulo-carotidiennes découvre un ganglion légèrement hypertrophique, de type inflammatoire mais dont la sensibilité n'a pas été appréciée.

La fosse iliaque droite est un peu gargouillante.

L'examen des autres appareils est normal.

Nous avons pu faire préciser que cette éruption s'est produite pour la première fois dans la vie de l'enfant.

OBSERVATION N° 15

RAB... Yamina, 7 ans, est conduite à la consultation le 14 Mai 1973, pour une symptomatologie bucco-pharyngée.

Aucune affection pathologique particulière dans ses antécédents personnels, par contre on retrouve une symptomatologie identique à l'âge de 6 ans chez sa soeur âgée de 12 ans actuellement.

L'histoire de la maladie est la suivante : depuis 5 jours l'enfant a présenté une asthénie, une hyperthermie à 38°5 C, une anorexie et une altération progressive de l'état général. Puis 4 jours après est apparu une éruption buccale.

A l'examen, l'enfant présente un état général altéré,un faciès triste, des yeux cernés, son haleine est fétide.

La langue est saburrale, ses bords sont le siège de petites vésicules rompues recouvertes d'un enduit blanc nacré reposant sur une base érythémateuse. Au niveau de la commissure labiale gauche siège un bouquet de vésicules en voie de dessication.

Des adénopathies sont palpables dans les aires sous-maxillaires et latéro-cervicales.

L'examen des autres appareils est son indivation.

DISCUSSION DE NOS OBSERVATIONS

L'étude des 15 cas cliniques que nous avons colligés nous permet de dégager quelques notions intéressantes concernant la gingivo-stomatite herpétique de primo-infection chez l'enfant algérien.

Notre diagnostic a été posé sur le seul aspect clinique des lésions, les examens virologiques et sérologiques n'ayant pu être pratiqués pour des raisons indépendantes de notre volonté.

Cliniquement, la gingivo-stomatite herpétique est caractérisée par des lésions à prédominance labiale, commissurale, versant vestibulaire gingival, et face dorsale de la langue. Souvent localisées à l'un de ces sièges, les lésions sont parfois associées.(Observations n°1, 3 et 6).

La lésion élémentaire est représentée par une vésicule typique rencontrée à des stades évolutifs différents : elles consistent soit en un soulèvement épithélial fugace à contenu séreux,soit le plus souvent en une érosion laissant à nu le corps muqueux de Malpighi et recouverte d'un enduit pustacé ou dipthéroïde rendant l'haleine fétide.

Cette gingivo-stomatite ne saurait être rapportée en aucun cas aux gingivo-stomatites communes le plus fréquemment rencontrées chez l'enfant algérien :

- soit la stomatite d'origine dentaire liée à la présence de dents temporaires profondément délabrées et irritant la muqueuse, l'érosion siégeant dans ce cas au niveau du traumatisme dentaire; ou encore la stomatite d'éruption des molaires de lait ou de la première molaire définitive de 6 ans : elle est dans ce cas catarrhale ou érythémateuse non érosive, rapidement disséminée.

- soit la stomatite streptococique ou impétigineuse en " taches de bougie ", dont les lésions rapidement nécrotiques sont d'emblée ulcéreuses et recouvertes d'un enduit sanieux. La notion de contage par le voisinage, ou d'auto-inoculation est toujours retrouvée, l'impétigo cutané précédant la lésion muqueuse.

Sur le plan général de la maladie, nous avons pu par l'anamnèse, éliminer les maladies de la petite enfance et en particulier la varicelle, susceptibles d'entrainer des lésions buccales vésiculeuses.

Dans l'interrogatoire de nos petits malades et dans l'évolution de la maladie, nous n'avons retrouvé aucune notion de contage varicelleux ni de manifestations cutanées de même type, ce qui nous a fait rejeter formellement le diagnostic de varicelle. De plus, l'enanthème buccale de la varicelle se caractérise par une stomatite aiguë catarrhale, sur laquelle apparaissent des lésions toujours isolées et de taille plus importante que les lésions que nous avons rencontrées. Leur siège de prédilection est la face interne des joues, ce que nous n'avons retrouvé dans aucune de nos observations.

De même, il n'a pas été signalé dans les antécédents de zona familial.

Nos observations nous permettent simplement de préciser la symptomatologie de cette primo-infection herpétique.

Il existe tout d'abord des signes généraux marqués par une hyperthermie d'autant plus importante que l'enfant est plus jeune, une asthénie, une pâleur, accompagnées parfois de troubles digestifs ou de signes fonctionnels respiratoires.

Dans un deuxième temps, après un intervalle plus ou moins long apparaissent des signes locaux alors que les signes généraux sont en voie de disparition.

Les lésions buccales apparaissent avec tout un cortège fonctionnel constitué par une dysphagie intense, une hypersialorrhée, une gène à la phonation et à la mastication entrainant un refus alimentaire.

De plus, les défauts d'hygiène buccale, l'absence de mastication et le recouvrement des lésions par un enduit pultacé entrainent une fétidité de l'haleine qui est retrouvée d'une façon constante dans nos observations.

L'âge de nos malades se situe entre 18 mois et 14 ans; la date d'apparition des premières lésions herpétiques à l'âge de 18 mois

semble respecter les limites classiquement décrites dans la littérature, l'enfant jusque là possédant une immunité passive d'origine maternelle acquière ses propres anticorps.

Quant à la limite supérieure (observation n°4) elle dépasse largement l'âge de la période pendant laquelle l'enfant est susceptible de faire sa primo-infection herpétique. Dans ce cas, on pourrait suggérer soit la notion de milieu social à hygiène élevée, soit une immunité passive conservée tardivement par un taux élevé d'anticorps anti-herpétiques.

La maladie atteint les deux sexes de façon égale.

Les complications sont exceptionnelles.Il s'agit beaucoup plus d'une auto-inoculation que d'une complication (observation n°3: localisation oculaire secondaire à une gingivo-stomatite).

Il ne semble pas exister de facteur saisonnier et les examens biologiques sanguins ne sont pas pathognomoniques; l'hyperleucocytose serait en relation avec le syndrome infectieux; de plus nous n'avons pas retrouvé d'élévation des mononucléaires qui aurait pu faire penser à des affections dues à un virus très proche de l'herpès virus hominis (mononucléose infectieuse et maladie de Burkitt).

N°	Nom	Age Origine	Incubation signes	Nature des lésions	Siège des lésions			Autre localisation	E G	T°	Signes digestifs	Notion de contage	Antécéd. récent	Adénopathies
					Gene.	Lev	lang							
I	M. Nadia	7 ans Alger	4 jours inapétence	érosions polycyclique	+	+	+	0	↓	↗	0	0	carence vit. C	sous Maxill. jugulo-carot.
II	D. Amal	9 ans Alger	6 jours Asthénie	Vésicules cut.+ érosions cycliques	+	0	++	0	↓	↗	0	0	0	latéro-cervic bilatérales.
III	A.Djamel	7 ans Rouiba	7 jours hypertermie.	Lésions ulcérées	+	+	+	conjonct. bon + lésions palpébral.		↗	0	herpès cutané récid. père	0	sous maxill. jugulo-carot.
IV	B.Mohamed	14 ans Alger	3 jours Fièvre		oedématiés	Comm. G.	+	0	bon	↗	0	herpès frères et soeurs		sous maxill.
V	S.Rachid	10 ans Alger	6 jours Fièvre	vésicules ulcération	-	Comm. D.G.	-	0	bon	N	0	0	retard psychique	sous maxill.
VI	A. Laïd	2 ans Alger	5 jours dysphagie	vésicules	+	Vers. Cut.	+	0	↓	N	diarrh. vomiss.	0	0	sous maxill. sous mentales
VII	B. Zahia	4 ans Alger	4 jours dysphagie fièvre	ulcération polycyclique	+			0	↓	↗	nausées	0	0	latéro-cervic les.
VIII	H. Fazia	2 ans Belfort	5 jours hyperthermie	vésicules	- oedéma rouge	cutan.	-	0	bon		diarrh.	0	0	0
IX	B.Dalila	2 ans Belcourt	8 jours fièvre toux	vésicules	-	+ commis G	-	0	bon	N	0	0	0	0
X	O.Karima	4 ans½ Belcourt	4 jours Fièvre	vésicules ulcérations	- rouge	+ cutanés	+	0	↓	N	nausées	herpès chez son frère	0	sous maxill.
XI	Farid	19mois Alger	7 jours Ed fébrile	ulcération	- oedema. rouge	-	+	0	↓	N	0	0	0	sous maxill. +++ à Dte
XII	L.Saliha	2 ans½ Alger	8 jours Ed fébrile dysphagie	vésicules ulcérations	- rouge confs.	+ cutanés comis. G.	+	0	bon	N	0	0	0	sous maxill.
XIII	Abderrahmane	25mois Alger	5 jours Fièvre anorexie	ulcération	+	-	+	0	↓	N	0	herpès cutané récidive mère	0	sous Maxill. sous-mentales
XIV	Saïda	1an½ Alger	3 jours Ed fébrile dysphagie	érosions polycycliques	- oedéma.	+	+ bord	0	↓	N	diarrh. vomiss.	herpès récidi. frère aîné		jugulo-carot.
XV	Yamina	7 ans	5 jours asthénie	érosions vésicules	-	+ commis. G	+	0	↓	↗		0	0	sous maxill. et latéro-cervicales

ATTEINTE OCULAIRE

La deuxième localisation en fréquence qui vient après la gingivo-stomatite, est l'atteinte oculaire chez l'enfant.

L'herpès oculaire fut l'une des premières localisations décrites (en 1911 par GRUTER, 44) et qui servit de base d'expérimentation pour l'isolement et l'identification du virus herpès.

Ses tableaux cliniques sont multiples pouvant interesser les paupières, la conjonctive ou la cornée, celle-ci étant le plus gravement atteinte. Manifestation de résurgence chez l'adulte elle peut être une forme de primo-infection herpétique chez l'enfant, d'évolution généralement bénigne (46, 60).

Nous étudierons successivement les atteintes palpébrales, conjonctivales et les kératites herpétiques aiguës en laissant de côté les kératites herpétiques récidivantes qui sont l'apanage de l'adulte.

1°) L'herpès palpébral très rarement isolé est d'un aspect banal, fait de taches érythémateuses puis de vésicules à liquide clair d'aspect identique à celui de l'herpès cutané, évoluant vers la dessication et la guérison rapide sans cicatrice.

La localisation particulière au niveau du bord ciliaire, constitue la blépharite herpétique avec ses lésions d'aspect ulcéreux.

2°) Sur la conjonctive l'herpès détermine des ulcérations de diagnostic délicat, car le stade des lésions vésiculeuses passe souvent inaperçu.

Comme nous l'avons déjà dit plus haut, ces atteintes sont souvent associées à une autre localisation herpétique : stomatite (observation n°3) méningo-encéphalite, atteinte génitale, et sont le résultat d'une auto-inoculation. Les atteintes conjonctivales lorsqu'elles accompagnent l'atteinte cornéenne constituent la kérato-conjonctivite herpétique qui dans sa forme aiguë représente une forme clinique assez caractéristique de primo-infection herpétique (66).

3°) Les kératites herpétiques aiguës sont fréquentes et posent un problème presque quotidien à l'ophtalmologiste. On leur décrit plusieurs formes cliniques et BRALEY (23) considère la kératite ponctuée superficielle ou kérato-conjonctivite aiguë comme étant spécifique de l'herpès oculaire primaire.

- La kératite ponctuée superficielle ou kérato-conjonctivite aiguë de BRALEY (23) survient chez le jeune enfant parfois l'adolescent. Le début est brutal marqué par l'apparition d'une conjonctivite aiguë folliculaire succedant parfois à un traumatisme cornéen, qui fait la porte d'entrée du virus. Les signes généraux sont intenses avec une fièvre à 39° - 39°5 C et une sensation du malaise général.

La conjonctivite s'associe rapidement à une kératite superficielle faite de petites ulcérations épithéliales punctiformes.

La sensibilité cornéenne est toujours altérée; les paupières sont oedématiées et souvent parsemées de vésicules herpétiques qui évoluent vers la dessication et la guérison.

- l'ulcère dendritique de la cornée est d'une très grande fréquence et constitue la forme typique de la kératite superficielle.

Larmoiements, photophobie, sensation de corps étrangers et douleurs péri-orbitaires, sont souvent le cortège fonctionnel pour lequel vient consulter un petit malade, généralement accompagné de parents inquiets.

L'examen oculaire après instillation de fluorochrome, montre des lésions d'aspect caractéristique : ulcérations superficielles centrales ou au-dessous du centre dans la partie découverte de la fente palpébrale. Cette lésion est linéaire, arborescente, en forme de feuille de fougère, de palmier ou de carte de géographie; elle est généralement unique. Le reste de la cornée est intact; l'hypoesthésie cornéenne est constante, localisée à l'érosion.

Accompagnant ces lésions cornéennes, des vésicules palpébrales ou une conjonctivite sont parfois retrouvées (1 cas de vésicules palpébrales; 4 cas de conjonctivites dans nos observations). Dans 2 cas, l'atteinte oculaire est survenue au décours d'un épisode grippal.

- La kératite disciforme est tout à fait différente de la précédante. Il s'agit d'une forme profonde, et les manifestations fonctionnelles sont pauvres sinon inexistantes; elles se résument parfois simplement à un déficit de l'acuité visuelle.

La lésion oculaire se présente comme un disque interstitiel blanc grisâtre central ou para-central à bords un peu flous. La périphérie de la cornée est transparante.

- Les ulcères marginaux herpétiques plus rares, déterminent comme leur nom l'indique, des lésions superficielles ulcérées à bords irréguliers. L'hypoesthésie cornéenne est là aussi constamment retrouvée et s'accompagne de douleurs périorbitaires.

En résumé, il ressort que l'herpès détermine au niveau de l'oeil des lésions superficielles et des lésions profondes, les premières étant généralement de pronostic meilleur.

Cependant, cette distinction entre formes superficielles et formes profondes est un peu arbitraire et théorique. En effet, il a été constaté que l'évolution sus-épithéliale est de règle dans les formes superficielles; de même des formes primitivement profondes évolent souvent vers les altérations superficielles et parfois même des perforations cornéennes.

- EVOLUTION

Elle est variable. Plus l'infiltration parenchymateuse sous-épithéliale est marquée, et plus l'évolution sera généralement longue.

- Les kératites superficielles et peu étendues, en particulier les kérato-conjonctivites ponctuées, guérissent vite en 5 à 6 jours environ sans laisser de traces apparentes. L'ulcère dendritique de la cornée est d'une évolution un peu plus longue : 2 à 30 jours dans nos observations; en moyenne une dizaine de jours laissant des séquelles dans deux cas (taie cornéenne).

- Ce sont les formes profondes qui ont l'évolution la plus longue allant de 30 à 40 jours, avec astigmatisme et souvent une baisse de l'acuité visuelle.

N°	Nom	Age Sexe	Début signes	Durée hospitalis.	Siège des lésions OD P	OD Cj	OD Corn.	OG P	OG Cj	OG Corn.	Notion contage	E G	SG	Lésions cutanées	Fluorochrome	Séquelles	Notion de traumatisme
I	Hadda Sétif	9ans½	2mois cortic. locaux	27.7. au 8.8.1970			+			+	-	bon	+	0	Ulcère	-	-
II	Malika (Aumale)	9ans½ F	2 jours	18.8 au 20.8.1970			+				-	bon	+	0	Ulcération	-	-
III	Ahmed (El-Biar)	6 ans M	10 jours	4.9. au 23.9.1970			+				-	bon		0	Ulcération paracent. +oedéme	-	-
IV	Nacer (La Redoute)	2 ans M	10 jours	28.9. au 14.10.1970			+			+	-	bon	+	herpès labial	Ulcération superf.	-	-
V	Belkacem (El-Biar)	6 ans M	4 jours	12.10 au 22.10.1970				+	+	+		bon	+	0	Kérato-conj. superf.	-	-
VI	Djamila (Ouled Moussa)	1 an F	6 jours	21.10 au 3.11.1972	+		+	+		+	-	mauv.	+	0	Ulcér.en carte géograph.	-	-
VII	Naima N.D.A. Alger	6 ans F	5 jours	6.12 au 17.12.1971			+	+			-	bon	+	0	Ulcération	-	-
VIII	Abdelghani (Rouiba)	3 ans M	15jours épis.grip pal.	24.1. au 23.2. 72						+	-	bon	+	0	Ulcération typique	taie cornéenne	-
IX	Khadra (Birkadem)	6 ans F	15 jours	23.3. au 7.4.1972			+				-	bon	+	0	Ulcération dendritique	-	-
X	Baya (Baraki)	6 ans F	10jours oeil rouge	30.5. au 6.6.1972						+	-	bon	-	0	Ulcération légère	-	-
XI	Ahmed	8 ans M	15jours grippe	30.5. au 11.7.1972			+			+	-	bon	+	0	Ulcération + néo-vais.	-	-
XII	Bachir (Rovigo)	4 ans M	7jours conjonc	23.6. au 7.7.1972							-	bon		0	Ulcération cornéenne	-	-
XIII	Ali (Aurès)	9 ans M	10jours	15.8. au 15.9.1972						+	-	bon		0	Ulcération typique	taie cornéenne + asp.dépol. corn.	-
XIV	Kheloudja	11 ans F	4 jours oeil rouge	13.9. au 22.9.1972						+	-	bon	-	0	Aspect feuille fougère	-	-
XV	Malika (BEO)	4 ans F	6 jours	27.9. au 5.11.1972					+	+	-	bon	-	0	carte géograp.	-	-

- COMPLICATIONS

Au cours de l'évolution des complications peuvent survenir:

- les surinfections par des germes banals, par des champignons, voire même d'autres virus, ce qui rend le diagnostic difficile et l'évolution très lente.

- l'atteinte uvéale ou irienne associée réalise l'iridocyclite extrêmement grave par son évolution fréquente vers l'abcédation et parfois la fistulisation de la cornée.

Ces complications ont vu leur nombre s'accroitre ces dernières années et il semble qu'elles soient en rapport avec l'usage local intempestif de corticoïdes, qui entrave la cicatrisation et augmente la virulence du virus herpétique (66, 69, 97). En effet, KIMURA (60) rapporte les résultats expérimentaux faits chez le lapin et démontre l'effet nocif des corticoïdes sur la cornée infectée par le virus herpétique, qui détermine des lésions plus étendues et favorise la colonisation de la cornée malade par d'autres micro-organismes.

- DIAGNOSTIC

- Diagnostic positif

Le diagnostic positif de l'herpès oculaire peut être posé sur le seul aspect clinique des lésions, dans les formes superficielles tel que l'ulcère dendritique et surtout lorsqu'il existe des lésions labiales ou génitales associées et une éventuelle notion de contage.

Dans les autres formes d'isolement du virus herpétique au niveau des lésions est nécessaire pour affirmer le diagnostic.

- Diagnostic différentiel

Il se pose devant des érosions traumatiques, bien que le traumatisme cornéen puisse parfois constituer la porte d'entrée du virus herpétique, et surtout avec les kérato-conjonctivites épidémiques dues à l'adénovirus 8. Dans ce cas, la notion épidémiologique et l'absence de trouble de la sensibilité cornéenne permettent de faciliter

le diagnostic.

Les infections tuberculeuses de l'oeil, la kérato-conjonctivite à virus de NEW CASTLE, les kératites zonateuses, quand les éléments éruptifs sont discrets peuvent parfois être discutées.

A côté de ces deux tableaux cliniques gingivo-stomatite et kérato-conjonctivite herpétiques, qui constituent les formes les plus fréquentes de primo-infection herpétique (89 % de gingivo-stomatites dans la statistique de GUERIN (51) et 12% de localisations oculaires); nous pouvons rencontrer mais avec une fréquence relativement moins grande, d'autres formes muqueuses et cutanées ainsi que des formes neurologiques au cours d'une infection initiale chez l'enfant par le virus herpétique.

Parmi les autres formes muqueuses nous ne ferons que citer la rhinite herpétique avec ses lésions vésiculeuses puis ulcérées, au niveau des narines, pour étudier l'atteinte génitale.

- L'herpès génital de primo-invasion a été décrit la première fois par SLAVIN et GAVETTE (113) en 1946.

Il constitue chez la petite fille la vulvo-vaginite herpétique, en atteignant surtout les petites lèvres et la partie basse de la muqueuse vaginale. La vulve enflammée et oedématiée est le siège de vésicules qui se modifient rapidement et font place à des ulcérations recouvertes de membranes grisâtres. La symptomatologie douloureuse est intense et s'accentue à la marche. Des adénopathies régionales bilatérales sont souvent retrouvées.

Au cours d'herpès génital sévère, il existe une petite réaction du liquide céphalo-rachidien, mais l'évolution se fait généralement vers la guérison en une à deux semaines.

Chez l'homme, la primo-infection herpétique génitale est très rare. Elle se présente comme une urétrite non bactérienne avec écoulement purulent ou séreux et brulures à la miction. Les lésions siègent au niveau du gland et du prépuce. Elle est parfois associée à une stomatite comme le rapporte SLAVIN (113) dans un de ses cas.

Les vésicules s'affaissent, se rompent et font place à des érosions polycycliques cerclées d'un halo rougeâtre, qui évoluent vers la guérison en 8 à 10 jours. Cependant, les récidives sont assez fréquentes.

Le seul diagnostic qui se discute est le chancre syphilitique que l'on élimine par la recherche de tréponème et par les réactions sérologiques.

AUTRES TABLEAUX CLINIQUES DE PRIMO-INFECTION HERPETIQUE CHEZ L'ENFANT

a) Les formes neurologiques

Elles sont fréquentes chez l'enfant et surviennent soit isolément soit au cours d'une atteinte génitale ou bucco-pharyngée. RAVAUT et DARRE rapportent un grand nombre de méningites lymphocytaires latentes au cours d'herpès génitaux; et ce n'est qu'en 1920 que la preuve expérimentale du neurotropisme du virus herpétique a été apportée par DOERR et VOTCHING (35).

Ainsi on décrit plusieurs tableaux cliniques : des formes graves, des formes légères et des formes associées; mais en fait il n'y a pas de concordance entre l'intensité des signes cliniques et la gravité de la maladie. Dans les deux premiers cas, l'atteinte initiale est nerveuse, le 3ème cas constituant une complication d'une première localisation du virus herpétique.

- Place dans la maladie herpétique.

Des études statistiques ont révélé que dans 7% des cas il pouvait s'agir d'une primo-infection herpétique. Puis des études sérologiques faites dans la plupart des observations publiées, prouvent le caractère primaire de cette affection, par une ascension notable du taux des anticorps anti-herpétiques et par là même, l'affinité du virus herpès pour le système nerveux.

- Age et fréquence

Les méningites et méningo-encéphalites de primo-infection sont d'une fréquence moindre que l'herpès buccal ou oculaire et génital. Elles atteignent l'enfant de 1 à 4 ans. La porte d'entrée peut

être bucco-pharyngée ou directe comme dans les cas décrits par DE LAVERGNE consécutifs à une ponction lombaire.

- tableau clinique

Le début de la maladie est généralement insidieux, marqué par une sensation de malaise général, une fièvre à 39° -40°, des frissons, des céphalées, des nausées et des vomissements.

A la période d'état, le tableau le plus fréquent est celui d'une méningo-encéphalite aiguë. Pour BERGOUIGNAN cité par RANCUREL (101) cette affection représente la forme anatomo-clinique à la fois la plus grave et peut être la plus fréquente des encéphalites virales primitives actuelles. Les symptomes, très variables sont au complets au bout de quelques jours, associant signes d'encéphalite et signes méningés.

* les signes encéphalitiques sont caractérisés par des troubles de la conscience, à type de somnolence et parfois de coma profond; des troubles du tonus marqués par une alternance de spasticité et de flaccidité, et des signes de souffrance locale revêtant la forme de crises convulsives, d'hémiplégie, d'aphasie. L'électroencéphalogramme dans les rares fois où il a été pratiqué (VERLIAC et coll. 125), montre un rythme désorganisé de façon diffuse comme dans toutes les encéphalites.

* le syndrome méningé est caractérisé par sa triade habituelle : céphalées intenses, vomissements, et quelquefois photophobie. La nuque est raide. L'étude du liquide céphalo-rachidien montre une hypercytose aux environ de 1000 cellules mononucléées par mm3 et une hyperalbuminorachie à 0,50 g/litre.

Le virus herpétique a pu être isolé dans quelques observations : BRUNNELL et coll. (24) puis récemment en 1972 LASOVSKA (64) et coll. rapportent une observation de méningite chez un enfant avec isolement du virus herpétique à partir du liquide céphalo-rachidien.

On décrit à côté de ce tableau de méningo-encéphalite aiguë des méningites lymphocytaires isolées généralement bénignes, et rarement des encéphalites aiguës isolées sans modification du liquide céphalo-rachidien; ETIENNE, TOURNIER, BRICOUT et LAPLANE (40) rapportent un

cas de méningite lymphocytaire d'étiologie herpétique chez un enfant de 12 ans. Le virus a été isolé à partir des lésions vésiculeuses labiales et pharyngées, qu'avaient présentées concomittemment l'enfant ainsi que par culture de cellules inoculées avec du liquide céphalo-rachidien. Ces auteurs retiennent comme élément d'orientation étiologique la somnolence associée au syndrome méningé, fréquemment rencontrée au cours de méningites d'origine herpétique.

Ces tableaux associent aux signes neurologiques, un syndrome infectieux sévère retentissant sur l'état général, et parfois des signes cutanéo-muqueux qui sont un élément précieux pour le diagnostic.

Des arguments en faveur de l'existence de méningites lymphocytaires herpétiques authentiques, sont fournis par des faits expérimentaux : le lapin inoculé avec du liquide céphalo-rachidien d'un sujet atteint de méningite lymphocytaire, développe une kératite puis une encéphalite transmissible.

- évolution

Les formes mortelles étaient les seules connues et relevées dans la littérature, surtout en Afrique du Sud, le terrain semble jouer un rôle important, état de carence, malnutrition, ainsi que les affections associées en particulier la rougeole. C'est ainsi que GUERIN (51) a relevé beaucoup de décès chez les enfants qui ont fait leur primo-infection au décours d'une rougeole, la mort survenant en une à deux semaines, dans un tableau de coma avec troubles végétatifs.

Mais il existe des formes curables rapportées par THIEFFRY et coll. (119) où l'évolution quoique un peu longue se fait vers la guérison complète en un ou deux mois; chez l'adulte la guérison se fait au prix de lourdes séquelles (psychiques, psycho-motrices ou simplement motrices avec parésie abdominale ou palarysie des fléchisseurs des doigts).

Quant aux méningites lymphocytaires, ce n'est que longtemps après que l'on a pensé qu'elles pouvaient être d'étiologie herpétique et constituer une manifestation de primo-infection ,les virus de la polyomyélite et des oreillons étant les premiers recherchés. Leur évolution est généralement bénigne.

- le diagnostic

* post-mortem repose sur l'aspect anatomo-pathologique des lésions et l'isolement du virus à partir du cerveau;

* in vivo, il est basé essentiellement sur les critères biologiques consistant en l'isolement du virus et surtout les épreuves sérologiques. Cet isolement est souvent difficile et c'est sur l'ascension du taux des anticorps anti-herpétiques que l'on pourra affirmer le diagnostic de méningite ou de méningo-encéphalite herpétique primaire (24, 78).

b) Syndrome de KAPOSI - JULIUSBERG

Une autre forme tout à fait particulière, est la localisation du virus herpétique sur des lésions cutanées préexistentes constituant l'eczéma herpétiforme de KAPOSI. Il a été décrit la première fois par cet auteur en 1887, puis par JILIUSBERG sous le nom de pustulose variolique, du fait de l'aspect varioliforme des lésions, d'où l'appellation actuelle de maladie de KAPOSI-JILIUSBERG.

Elle survient chez des enfants âgés de 6 mois à 2 ans généralement atteints d'eczéma chronique, dans un tableau d'infection sévère. En effet, la température s'élève brutalement à 39° - 40°, l'état général s'altère, et la face est le siège d'un oedème en même temps qu'apparaissent des vésicules disséminées en placards sur la peau eczémateuse et sur la peau saine environnante.

Cette éruption se fait en plusieurs poussées. Pour BEYER et coll. (16) ceci constitue un argument en faveur de l'herpès.

Le liquide des vésicules d'abord clair, se trouble, donnant naissance à des pustules, qui confluent parfois en placards purulents évoluant vers la dessication et la croutellisation.

Des adénopathies volumineuses et douloureuses sont palpées dans les territoires satellites.

- Diagnostic étiologique

La nature herpétique de cette affection a été démontrée en 1941 par BARTON et BRUNSTING (10) puis par JACKSON. Son caractère primaire a été prouvé par l'ascension nette du taux des anticorps à la convalescence. La porte d'entrée du virus semble être cutanée sur les lésions eczémateuses.

Le virus herpès a pu être isolé à partir des lésions cutanées; nous citons le cas de BEYER et coll. (16) concernant une fillette de 6 mois, atteinte d'eczéma rebelle, et chez laquelle le virus herpétique a été isolé du liquide des pustules; quant à l'étude sérologique le taux des anticorps anti-herpétiques, négatif les premiers jours est retrouvé à un titre élevé vers la quatrième semaine de la maladie.

Par ailleurs, la gingivo-stomatite qui a précédée la pustulose chez cette enfant, constitue déjà un élément d'orientation.

D'autres observations sont venues s'ajouter, et ont comportées elles aussi l'isolement du virus et les réactions sérologiques caractéristiques qu'il détermine (118, 120).

Cependant, pour LE COULANT (29) il est certain que l'éruption de KAPOSI-JILIUSBERG peut être causée par le virus vaccinal à l'occasion de la vaccination d'un des membres de la famille d'où son appellation de pustulose vaccinale.

- Evolution et pronostic

L'emploi des antibiotiques a considérablement amélioré le pronostic de cette affection. En effet, la surinfection était responsable à elle seule de la presque totalité des décès.

Actuellement, l'évolution est favorable et la guérison survient habituellement au bout de deux à trois semaines.

MATERIEL ET METHODES D'EXPLORATION DIAGNOSTIQUE

LE VIRUS HERPETIQUE (herpès virus hominis ou herpès simplex virus)

Matériel et méthodes de recherche.

Le virus de l'herpès facile à cultiver et à isoler, est l'un des virus dont la structure est la mieux connue. C'est un virus à ADN entouré d'enveloppes et constitue l'espèce type du groupe des herpès virus.

STRUCTURE

Sa structure a été précisée en 1960 par WILDY qui lui décrit 3 parties :

1°) un corpuscule central de 775 A° de diamètre moyen composé d'ADN.

2°) une capside icosaédrique de 1050 A° de diamètre, composée d'éléments autonomes juxtaposés. Ces éléments au nombre de 162 sont tubulaires creux et à symétrie pentagonale.

3°) enfin une enveloppe d'origine étrangère, provenant de la cellule hôte et contenant des lipides, donne au virus sa taille définitive de 1850 A° soit 185 cm.

FRAGILITE

Le virus herpétique est d'une très grande fragilité. Il est détruit par la chaleur à 54° en 30 minutes et perd rapidement son pouvoir infectieux à 37°. Il ne résiste pas à l'action de l'éther, des solvants organiques et des antiseptiques usuels. Il se conserve longtemps au froid de préférence à moins 70°.

CULTURE DU VIRUS

La culture du virus peut être réalisée chez l'animal, dans l'oeuf de poule embryonné ou sur cultures cellulaires. Il y développe un effet cytopathogène caractéristique.

A/ dans l'oeuf de poule embryonné de 11 à 13 jours, l'inoculation du virus se fait sur la membrane chorio-allantoïdienne (8).

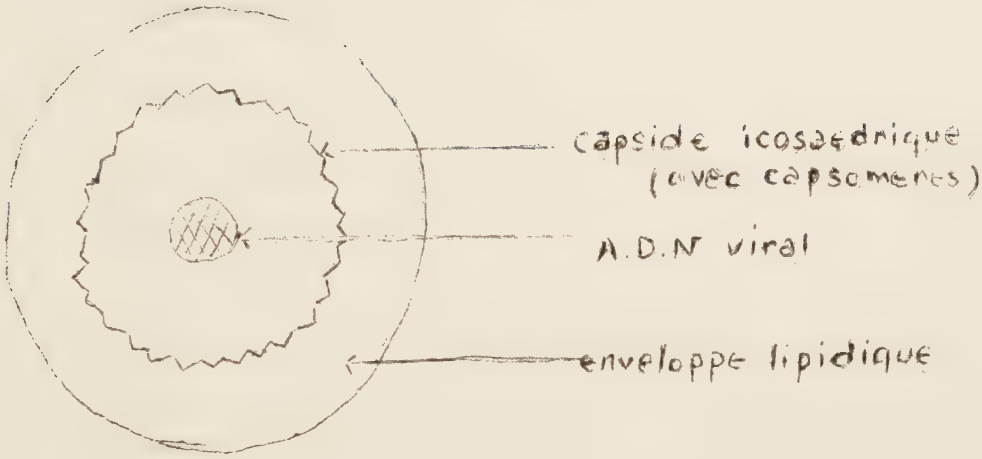

Particule virale vue au M.E

Dès la 20ème heure apparaissent des lésions proliférantes ovales, blanchâtres d'appoot peu spécifique. Cependant, après plusieurs passages, ces lésions prennent un aspect tout à fait caractéristique (selon SCOTT, 111 bis) . Ce sont de petites plaques blanchâtres, punctiformes très superficielles, opaques, avec parfois une nécrose minime centrale entourée d'un halo périphérique. Ces éléments peuvent être facilement isolés et dénombrés ou au contraire impossibles à compter car confluents et de taille différente.

b/ chez l'animal

Les animaux d'expérience les plus utilisés sont le lapin, le cobaye, le souriceau;le hamster.

- le lapin sera inoculé par voie oculaire et voie voie intracérébrale. Par voie oculaire le dépôt d'une petite quantité de virus herpétiques sur la cornée scarifiée de l'oeil du lapin provoque en 12 à 48 heures une injection de la conjonctive et l'apparition de minuscules vésicules au niveau du trait de scarification de la cornée. L'exsudat d'abord clair devient rapidement purulent par surinfection. Ainsi est réalisée la kérato-conjonctivite décrite par GRUTER (50) en 1920. L'évolution de cette kéraot-conjonctivite se fait soit vers la guérison avec opacité cornéenne en 8 à 10 jours, soit vers la mort dans un tableau d'encéphalite.

Par voie intracérébrale, le virus herpétique provoque en 24 à 72 heures une encéphalite avec fièvre, inquiètude, agitation, mouvements de manège puis paralysie assez rapide et mort 24 heures après l'apparition des signes morbides. L'inoculation intracérébrale d'un lapin neuf avec le broyat d'un cerveau d'un lapin mort d'encéphalite herpétique détermine une encéphalite nouvelle.

- le cobaye est sensible à l'inoculation cornéenne ou intracérébrale mais à un moindre degré que le lapin. Le virus herpétique peut être aussi inoculé sur la vulve scarifiée du cobaye. Les symptômes et les lésions ne diffèrent pas notablement de ceux observés chez le lapin.

- la souris quant à elle est insensible au virus herpétique lorsqu'on s'adresse à une souris adulte. Par contre le souriceau

de moins de 5 jours et plus particulièrement de 1 jour est très sensible au virus herpétique par voie cérébrale ou péritonéale. Les symptomes apparaissent généralement de 5 à 6 jours et sont caractérisés par une agitation, une dénutrition puis distension de l'abdomen, cyanose suivie de décès.

- le hamster est sensible à l'inoculation intracérébrale qui provoque après 3 jours une encéphalite avec agitation, incoordination et paralysie conduisant à la mort.

c/ l'inoculation aux cultures cellulaires intéressent de nombreuses variétés de cellules en culture :

- cellules animales rénales de singe, de hamster, de lapin, mouton , cellules d'embryon de poulet, fibroblastes de souris.

- cellules humaines en lignée continue (HELA ou KB) ou de primo-explantation (cellules amniotiques ou fibroblastiques d'origine embryonnaire).

Le virus herpétique inoculé à ces cultures cellulaires provoque en 8 à 20 heures un effet cytopathogène caractéristique : d'abord ballonnisation avec margination de la chromatine et formation d'inclusions éosinophiles entourées d'un halo clair, puis des cellules géantes multinucléées ou des syncitiums. Des variantes peuvent toutefois s'observer comme l'ont décrit GRAY et ses coll.; ils distinguent trois types d'effets cytopathogènes.

1°) l'un dit prolifératif avec multiplication localisée de cellules formant des foyers qui s'étendent de façon excentrique alors que leur centre se nécrose.

2°) le second dit non-prolifératif, avec des foyers de cellules arrondies, ballonnisées, groupées autour d'espaces vides dans la couche cellulaire et réunies les unes aux autres par des ponts cytoplasmiques.

3°) enfin, le troisième dit syncitial fait de cellules géantes multinucléées ou de syncitium.

L'évolution de la lésion cellulaire peut être suivie d'heure en heure par fixation et coloration des couches cellulaires infectées.

La lésion débute dans le noyau; elle est caractérisée par un gonflement de ce dernier puis par la disparition du nucléole alors qu'apparait un matériel nucléaire fait de granules confluents Feulgen positif, et bleuâtre à la coloration hématoxyline-éosine. Cette lésion correspond à la synthèse en quantité anormalement élevée de l'ADN viral.

On ne constate par ailleurs, pas d'altérations cytoplasmiques décelables. Quelques heures plus tard, la chromatine disloquée s'amasse contre la membrane nucléaire ménageant un espace clair qui la sépare du matériel nucléair. Ce dernier est alors Feulgen négatif et rouge à la coloration hématoxyline-éosine, réalisant ainsi la classique inclusion éosinophile A de COWDRY.

Cette inclusion, après examen au microscope électronique s'est révélée être une masse hyaline du matériel nucléaire dégénéré, et non pas un amas de virus, car à ce stade le virus n'est plus retrouvé dans le noyau mais dans le cytoplasme ou même extra-cellulaire.

CYCLE VIRAL

Les coupes ultra fines de cellules infectées observées au microscope électronique d'heure en heure après l'infection, montrent que les particules virales sont ingérées dans des vésicules de pinocytose qui les transportent vers le noyau, migration au cours de laquelle l'enveloppe des particules est digérée. 4 à 5 heures après l'infection (d'après MORGAN) apparaissent des formations cristallines qui correspondraient aux nucléoïdes des futurs virus, tandis que la synthèse de l'ADN viral va croissant jusqu'à la 7ème heure. Ces particules nouvellement formées sont groupées dans la chromatine marginées ou isolées dans la zone centrale du nucléoplasme.

Le virus sort ensuite de la cellule en s'invaginant dans la paroi d'une vésicule ou en s'entourant de la membrane cellulaire, acquérant ainsi sa dernière enveloppe riche en lipides d'origine cellulaire. Ainsi les virions libérés dans le milieu infecté généralisent l'infection à toute la couche cellulaire quoique l'infection des cellules voisines peut se faire également par contiguité.

DIAGNOSTIC SEROLOGIQUE DE L'INFECTION HERPETIQUE PRIMAIRE

Le diagnostic de l'infection herpétique de primo-invasion repose sur l'aspect clinique des lésions qui lorsqu'elles sont caractéristiques permettent déjà de suspecter leur étiologie. La notion de contage est la manifestation de ces symptomes pour la première fois dans la vie du sujet confirmant le caractère primaire des lésions. Cependant dans les cas douteux atypiques, outre l'isolement du virus herpétique et son effet cytopathogène caractéristique, une étude sérologique est indispensable. Elle permet de poser le diagnostic étiologique de primo-invasion herpétique de façon certaine.

Très intéressante est la méthode utilisant les anticorps fluorescents de Cooms, directe ou indirecte. Elle permet d'isoler et d'identifier simultanément le virus en mettant en contact les produits pathologiques et les anticorps anti-herpétiques marqués par la fluoréscéine. On obtient ainsi un complexe antigène anticorps fluorescent.

D'après les données récentes, le virus herpétique possède trois types d'antigènes : un antigène V lié à la particule virale fixant le complément résistant à la chaleur et aux rayons ultra-violets; un antigène N soluble neutralisant, très thermolabile, mais résistant aux rayons ultra-violets; un antigène S soluble fixant le complément, dont la sensibilité est intermédiaire entre les deux antigènes précédants.

Ce diagnostic immunologique, comme son nom l'indique, repose sur l'étude des anticorps anti-herpétiques et plus particulièrement sur l'évolution de leur titre.

Les méthodes utilisées mettent en oeuvre soit la neutralisation des anticorps, soit la fixation du complément, cette dernière ayant l'avantage de permettre une identification souvent rapide du virus herpétique.

1°) Technique de fixation du complément

Elle consiste à mettre en présence un sérum de référence de titre connu et un antigène constitué par la culture du virus à idem-

tifier sur membrane chorio-allantoïdienne. Cette réaction pourra permettre dès les premiers passages d'affirmer qu'il s'agit d'un virus herpétique.

Les sérums de référence seront préparés soit chez les animaux lapins, cobayes, soit chez l'homme, de préférence chez des sujets atteints d'herpès primaire. Chez les malades, deux prélèvements doivent être faits parfois trois. L'un précoce au tous premiers jours de l'infection, le deuxième tardif vers le quinzième ou le cingtième jours après le début de la maladie. Quelquefois un deuxième sérum tardif serait utile dans le 30ème ou 40ème jour voire le 50ème jour. La réaction de fixation du complément se fait de façon prolongée à froid pendant 16 à 18 jours.

- RESULTATS

Des discussions ont eu lieu concernant la fraction active dans la fixation du complément. De nombreuses expériences ont apporté des précisions là dessus : l'activité antigénique sérologique est liée pour une large part aux particules infectieuses elles-mêmes, mais une fraction soluble semble également y jouer un rôle. D'autre part la réadtion sérologique est variable selon la nature des antigènes en présence. Ainsi le nombre de réactions non spécifiques est plus élevé lorsque les antigènes sont préparés avec des organes d'animaux infectés que lorsqu'ils le sont avec des liquides amniotiques ou allantoïques ou des cultures cellulaires.

Au cours de la primo-infection herpétique, l'apparition des anticorps recherchés par cette réaction se fait au plus tôt 8 jours après le début de l'infection, ce qui explique les réactions négatives faites précocémment. Mais généralement, le titre n'est franchement élevé que vers le 15ème ou le 20ème jour de la maladie date à laquelle est pratiqué le 2ème prélèvement. Après 3 à 6 semaines d'évolution, le taux des anticorps anti-herpétiques atteint son maximum puis persiste à un titre plus faible au cours de l'existence, bien que chez les sujets porteurs d'herpès récidivant les anticorps sont retrouvés à un taux élevé pendant 2 ou 3 ans.

2°) Réaction de neutralisation des anticorps

Elle est beaucoup plus sensible que la précédente, mais nécessite un peu plus de temps.

Les sérums de référence seront titrés et préparés chez le lapin, le cobaye ou l'homme au décours d'une primo-infection herpétique. Les méthodes utilisées sont variées; les plus courantes sont soit celles appréciant directement la neutralisation du pouvoir pathogène soit la méthode d'inhibition métabolique ou colorimétrique : celle-ci met en présence des dilutions progressives du sérum à expertiser et du milieu nutritif dont on controlera le pH. On admettra que les pH supérieurs ou égal à 7,3 correspondent à une multiplication des virus alors que dans ceux où le pH est inférieur à 7,2 le virus aura été neutralisé.

Les anticorps neutralisants apparaissent au plus tôt le 5ème ou 6ème jour après le début de l'infection. Tous les prélèvements faits vers le 2ème, 3ème jours sont négatifs (OLIVE, ETIENNE et coll.40, 90, 91). Le maximum est atteint entre le 15ème et le 20ème jour mais parfois un peu plus tard. Chez l'enfant, cette étude montre que les taux des anticorps atteints variait de 16 le 8ème jour à 1024 vers le 15ème jour, ce qui dénote une nette ascension de l'anticorps à la convalescence.

Ces deux méthodes fournissent généralement des résultats à peu près concordants; mais de nombreux auteurs ont constaté que les titres des anticorps révélés par neutralisation, étaient plus élevés que ceux révélés par fixation, ce qui explique qu'on puisse déceler la présence d'antioorps neutralisants au début de l'infection alors que la réaction de fixation du complément est négative, et le demeure parfois même après plusieurs prélèvements (OLIVE 91).

Chez l'adulte, le taux des anticorps est stable et ne varie que très peu même après une réinfection. Et l'on peut considérer que l'augmentation du titre des anticorps au cours des prélèvements faits 15 à 20 jours d'intervalle corresponde à la première atteinte par le virus herpétique car chez un sujet déjà infecté, le titre des anti-

corps reste plus ou moins constant malgré les récurrences. L'évolution du taux des anticorps chez l'enfant est généralement la suivante d'après SCOTT, ARMENGAUD (110, 4, 5, et 6) :

- de 0 à 4 mois 62 % des enfants possèdent des anticorps antiherpétiques
- de 4 à 26 mois 8% des enfants possèdent des anticorps antiherpétiques
- de 2 à 3 ans 30% des enfants possèdent des anticorps antiherpétiques
- de 3 à 5 ans 60% des enfants possèdent des anticorps antiherpétiques.

Nous constatons d'après ces résultats que les enfants âgés de 4 à 26 mois possédant des anticorps sériques, sont en très petit nombre; ceci correspondant à la disparition des anticorps maternels apportés à la naissance et qui persistent pendant les 5 à 6 premièers mois de la vie. La période pendant laquelle l'enfant a le plus de chance de faire une primo-infection se situe donc à cet âge, mais il existe des variations, l'infection initiale pouvant se faire à un âge plus avancé ou au contraire plus tardif. En effet comme les autres virus en particulier la poliomyélite l'infection est d'autant plus précoce que les conditions d'hygiène et alimentaire sont mauvaises.

En résumé, le diagnostic immunologique se fait soit par neutralisation des anticorps soit par fixation du complément; cette dernière en raison de la facilité de sa mise en oeuvre, est utilisée la première pour un diagnostic rapide. Cependant, dans le cas où la réaction demeure négative sur les trois prélèvements (précoce et tardifs) devant des lésions d'aspects caractéristiques les trois sérums seront engagés dans une réaction de neutralisation.

Un problème se trouve posé lorsqu'il existe des doutes sur l'aspect clinique des lésions pouvant faire penser à celles déterminées par le virus de la varicelle ou du zona ou même de la vaccine. Cette dernière est facielement différenciée par la présence d'inclusions intracytoplasmiques dans les cellules qu'elle infecte, alors que varicelle et zona déterminent des inclusions intranucléaires comme le virus herpétique au sein des cellules qu'il colonisent. Un caractère permet cependant de les distinguer : l'ensemencement de ces deux virus sur cornée de lapin et sur cellules HELA demeure négatif, alors que le

muscle d'embryon ou de fibroblastes humains et le rein humain constituent d'excellents tissus de culture. De plus, les passages en série sont difficile à obtenir en raison de l'absence de virus dans le liquide de survie. Un autre trait particulier distinctif est l'extrême sensibilité du souriceau de 1 jour au virus herpétique alors qu'il ne l'est pas du tout au virus varicelle-zona.

Un aspect sérologique intéressant est la découverte par SCHNEWEIS (107) en 1962 de 2 sous-groupes antigéniques : le type I le plus fréquent et le type II. Ces souches diffèrent quant à leur pouvoir cytopathogène sur les cultures cellulaires, quant à leur pouvoir antigénique particulier. En 1968, NAHMIAS, DOWDLE et PLUMMER (84) ont apporté une notion supplémentaire des plus intéressantes à cette distinction sérologique et démontrent clairement que la différence de ces 2 souches quant aux lésions qu'elles déterminent. Les virus de type I sont responsables des localisations au-dessus de la ceinture, en particulier les manifestations buccales, de la face, et les lésions oculaires alors que les souches virales de type II sont responsables de la plus grande partie des herpès génitaux par conséquent des localisations au-dessous de la ceinture. Par ailleurs les souches de type II semblent avoir un pouvoir neurotrope plus important bien que le type I lorsqu'il est fortement concentré est parfois retrouvé dans le système nerveux central.

NAHMIAS et coll. (84) dans son travail portant sur 27 cas herpès du nouveau-né a pu mettre en évidence un virus herpétique de type II dans 23 cas sur 27.

BOUE et LOFREDO en 1970 (22) ont rapporté un cas d'avortement de 5 semaines chez une jeune femme de 28 ans dont le mari était porteur d'un herpès génital récidivant. L'isolement du virus herpétique et plus particulièrement du sous-groupe antigénique II a été fait à partir du produit d'avortement ainsi que chez les deux époux. Les mêmes auteurs ont pratiqué une étude sérologique chez 102 femmes enceintes et ont constaté que 23 étaient dépourvues d'anticorps et par conséquent 1/5ème des femmes était susceptible de faire une primo-infection herpétique au cours de la grossesse.

Cette identification sérologique est très délicate et n'est pas de pratique courante; elle n'a pu être en effet effectuée que dans très peu de cas. Elle présentent tout de même un grand intérêt en ce sens qu'un rapport a pu être établi entre cancers génitaux et virus type II d'une part, herpès rhino-pharyngés et bucco-pharyngés et virus type I d'autre part. NAHMIAS (86) a montré dans son étude sérologique que 80% des femmes présentant un cancer du col possédaient des anticorps antiherpétiques de type II. Cependant ADAM, LEVY et coll. (1) en 1972 ont étudié eux aussi 2 groupes témoins et cancéreux et ne retrouvent aucune différence significative entre les cas de cancers et les témoins.

Etudiant les types sérologiques chez des sujets porteuses de cancers du rhyno-pharynx et chez des groupes témoins, LIN, FANG et coll. (73) en 1972 ont montré que le taux des anticorps antiherpétiques est plus élevé dans les cas de cancers que dans les groupes témoins. La même année CATALANO (27) retrouve un taux d'anticorps élevé chez des sujets malades atteints de cancer du rhinopharynx.

ETUDE ETIOPATHOGENIQUE

Le problème pathogénique de l'infection herpétique est des plus délicats et appelle quelques remarques.

L'homme est le seul réservoir de virus, ce dernier ne pouvant vivre que sur des organismes vivants. La porte d'entrée est variable, le plus souvent bucco-pharyngée mais aussi cutanée, oculaire, génitale au cours des rapports sexuels. L'infection sévit habituellement sous forme sporadique mais on relève dans la littérature des petites épidémies familiales et hospitalières ou des institutions (11, 55, 52 91).

Les circonstances de contamination ont bien été précisées par SCOTT (108). Le virus ne pouvant survivre en dehors de l'organisme, il nécessite un contact direct ou indirect et pénètre à travers une lésion minime de la peau ou des muqueuses. C'est ainsi que BUREAU(26) rapporte 6 observations de gingivo-stomatites érythémato-aphtoïdes "d'éruption" mais pense qu'il serait plus juste de les rattacher à une primo-infection herpétique, l'éruption dentaire constituant seulement un facteur favorisant la pénétration du virus.

La contagion n'est pas toujours nette, il existe des porteurs de virus qui ne présentent pas d'éruption; le virus a été fréquemment isolé de la salive de sujets sains voire dans le liquide céphalo-rachidien.

En ce qui concerne sa propagation, LEVADITI et MARINESCO ont démontré depuis longtemps le caractère de sa double affinité : à la fois dermotrope et neurotrope, caractères qui s'expliquent par l'origine embryologique commune de ces tissus. Chez l'animal le virus atteint l'encéphale par cheminement le long des filets nerveux et détermine une encéphalite transmissible en série. La section préalable d'un nerf avant l'inoculation du virus herpétique par l'une des voies quelconques empêche l'apparition des lésions nerveuses dans le territoire correspondant.

Pour JOHNSON les voies de disséminations varient avec la porte d'entrée du virus et l'encéphalite herpétique peut survenir soit par propagation sanguine, soit par propagation nerveuse. Des arguments en faveur de la dissémination par voie sanguine, sont les lésions

viscérales multiples observées au cours des maladies herpétiques généralisées en plus des lésions cutanées initiales.

Quant à la dissémination nerveuse PAINE en 1965 pense que le virus migrerait de façon centripète le long des filets nerveux jusqu'aux ganglions sensoriels. Il persiste ensuite dans un siège mal précisé, soit au niveau d'un ganglion sous forme d'un seul acide nucléique, soit au niveau de la peau à l'endroit même de la primo-inoculation; mais le virus n'a jamais été isolé dans l'un ou l'autre territoire, ces théories reposant seulement sur des faits expérimentaux.

A la suite d'un choc, d'un fléchissement de l'état général ou d'une affection quelconque, le virus peut se réveiller et proliférer, pour atteindre par voie centrifuge les cellules épithéliales et l'éruption se produit : c'est l'herpès récidivant. Ceci suggère l'hypothèse de la persistance du virus herpètique sous un état de provirus dans les cellules infectées de façon latente et on se demande si l'immunité vis à vis de ce virus diminue brutalement au cours d'un état pathologique, favorisant sa multiplication et déterminant des herpès récurrents; ce qui fait apparaitre le virus herpétique comme un virus de sortie.

La pathogénie de l'infection néonatale quant à elle, a été l'objet de nombreuses controverses. On a longtemps pensé que le nouveau-né n'était pas réceptif au virus herpétique du fait de sa protection immunologique passagère. Ceci est vrai dans la mesure où l'enfant est né à terme et issu d'une mère immune. Or, ZUELZER et PUGH (131) ont rapporté chacun un cas d'infection herpétique chez des nouveaux-nés provenant de mères immunes; ce qui a amené à penser non pas à la notion de protection mais à une maturité tissulaire nécessaire. En effet, la majorité des herpès néonataux concernaient des prématurés d'un poids inférieur à 2,000 kg. Cette notion pondérale et d'immaturité tissulaire dans le déterminisme de l'infection herpétique, est prouvée par des faits expérimentaux : KILBOURNE et HORSFALL ont montré que les souriceaux âgés de 1 à 2 jours, étaient plus réceptifs que les souris plus âgées. ANDERSON par ailleurs a montré que la culture du virus était plus facile sur le jeune embryon de poulet alors qu'elle n'avait pas lieu lorsque l'embryon était âgé de plus de 15 jours.

L'infection herpétique néonatale, de par sa gravité a pu faire préconiser l'accouchement par césarienne chez les mères porteuses d'un herpès génital; mais cette mesure n'a pas empêché le développement d'une septicémie herpétique néonatale mortelle (WITZELBEN)(130). Ceci suggère la possibilité du passage transplacentaire du virus herpétique.

D'autres observations d'herpès néonatal constaté au moment de la naissance (MITCHELL et coll. 77, SIEBER et coll., 112 et WITZELBEN 130) confirment cette hypothèse; de même certains auteurs ont constaté que le virus de l'herpès simplex pouvait franchir la barrière placentaire chez la lapine gravide (24, 79).

DEBRE (31) retient deux facteurs principaux de l'infection herpétique néonatale : la prématurité et l'absence d'anticorps anti-herpétique à la naissance. En effet il a été longtemps admis (74) que le système formateur des anticorps n'était pad au point chez le nouveau-né et qu'il subissait comme les autres systèmes ou appareils une maturation progressive.

Pour ce qui est de la primo-infection herpétique chez l'enfant, sa pathogénie est simple. Des études immunologiques ont montré que 4% des enfants âgés de 7 mois à 2 ans possèdent des anticorps contre 80% d'enfants âgés de moins de 6 mois. Puis le taux des anticorps va croissant pour se stabiliser à l'âge adulte. Il existe donc une fraction de la vie pendant laquelle le sujet est exposé, et c'est au cours de cette période que l'enfant peut contracter l'infection herpétique pour la première fois et acquérir ses propres anticorps anti-herpétiques. Cette immunité n'est pas absolue; elle est d'autant plus précoce que les conditions de vie et d'hygiène sont moins bonnes, comme pour les autres viroses (poliomyélite, rougeole, etc...).

TRAITEMENT

Jusqu'en 1960, de toutes les thérapeutiques anti-herpétiques proposées, aucune n'était spécifique et toutes étaient pratiquement inefficaces. Cet échec tient au fait que l'agent causal est un virus et que les moyens thérapeutiques dans ce domaine sont très limités. C'est surtout la maladie herpétique généralisée qui pose le plus de problèmes et en particulier celle du nouveau-né devant laquelle le médecin se trouve impuissant, l'évolution se faisant toujours vers la mort malgré les tentatives de traitements.

Quant aux autres formes elles sont relativement de meilleurs pronostiques et les quelques drogues anti-virales expérimentées par certains auteurs, ont eu des effets variables selon les cas et selon la date à laquelle a été entrepris le traitement par rapport au début de la maladie.

Nous envisagerons successivement le traitement des formes généralisées, celui des gingivo-stomatites isolées, des atteintes oculaires, pour terminer par un chapitre prophylactique utilisant gamma-globuline et vaccin anti-herpétique.

1°) Les formes généralisées

Elles intéressent aussi bien le nouveau-né que le nourrisson quelquefois. Dans ce cas, on ne peut juger l'effet de la thérapeutique, car une fois le diagnostic de maladie herpétique généralisée posé, les lésions sont déjà si étendues qu'on ne peut espérer d'aucune drogue une action curative quelconque. Toutes les observations publiées d'herpès néonatal n'ont apportées en effet aucun succès du traitement entrepris. Ainsi l'herpès du nouveau-né demeure une affection redoutable car malgré les rares cas de guérison (généralement des enfants ou des nourrissons en bon état général) la mort survient au bout de 10 jours en moyenne et au maximum au bout de 30 jours.

2°) Les gingivo-stomatites

Elles constituent la forme la plus commune de primo-infection herpétique; elles sont parfois tellement bénignes que les parents ne se soucient pas de faire examiner leurs enfants. Elles posent

cependant un problème lorsqu'elles sont particulièrement graves par leur retentissement général (GUERIN,51, BOLGERT, 21) et surtout par les récidives éventuelles (DEGOS et TOURAINE).

De nombreuses drogues antivirales ont été testées sur cette affection, et les résultats obtenus sont parfois très intéressants. Ainsi BASTIN et VERLIAC en 1960 (11) ont prescrit chez leurs patients du lysozyme, drogue à action antivirale probable, à raison de 10 comprimés par jour pendant 8 jours. Ils ne purent apprécier toutefois l'action réelle de ce médicament, les lésions muqueuses étant déjà en voie d'apaisement lorsque le traitement a débuté.

REY et coll. en 1964 (103,104) ont expérimenté plusieurs médicaments en particulier l'hydrochlorothiazide, et ont constaté que ce dernier possédait en plus d'un effet salidiurétique, une action antivirale certaine. Ces auteurs ont soumis un lot de vingt malades à un traitement systématique les unes par le virustat, et les autres par la xélanamine ou l'hydrochlorothiazide, et ont déduit les résultats comparatifs par rapport à un lot témoin.

Ces médicaments se sont révélés d'une éfficacité incontestable basée sur les critères suivants : raccourcissement de la durée totale de la maladie, raccourcissement du nombre de jours de fièvre (au-dessus de 38°), survenue éventuelle de nouvelles poussées, 5 jours après le début du traitement, survenue éventuelle de complications ou de décès.

En effet la durée de la maladie a été réduite de quart, le nombre de jours de fièvre du tiers. Quant au nombre de décès, aucun n'a été signalé chez les malades traités alors que 3 sont survenus chez les sujets sans traitement.

De plus, ces auteurs ont remarqué que l'action des médicaments est d'autant plus efficace que le traitement est entrepris plus préocément.

Un fait intéressant à retenir est le résultat des examens sérologiques pratiqués chez leurs patients : tous les malades non traités ainsi que 7 des sujets traités, ont présenté une ascension caractéristique du taux des anticorps antiherpétique à la convalescence

alors que les autres malades soumis à un traitement, ils ont observé soit une négativation du taux des anticorps déjà très faible au début chez les uns, soit un taux constemment négatif chez les autres. Ceci vient confirmer l'efficacité de ces drogues sur le virus herpétique avec le seul inconvénient possible de la réceptivité nouvelle du sujet traité du fait de l'absence d'anticorps circulants.

BOLGERT en 1965 (21) s'est trouvé devant un cas de gingivo-stomatite rebelle à la thérapeutique habituelle chez un enfant de 6 ans, avec retentissement important sur l'état général et a été amené à utiliser le vaccin antiherpétique de LEPINE. A la dose de 1 cc pendant 2 jours consécutifs, les résultats furent spectaculaires, avec assèchement de toutes vésicules, reprise de l'appétit, état général meilleur et prise de poids de 1,500 kg en 4 jours.

De même TRAMIER et coll. en 1967 (122) ont utilisé les vaccin contre l'herpès mais dans une optique différente que nous étudierons plus loin.

Chez nos jeunes patients seul des soins locaux et un traitement anti-infectieux dans les cas surinfectés, ont été prescrits et l'évolution a été bonne avec guérison au bout de 5 à 8 jours.

Ces diverses thérapeutiques en dehors des cas sévères, permettent d'écourter la durée de la maladie et d'apaiser les symptomes fonctionnels désagréables.

3°) Les atteintes oculaires

Par les séquelles graves qu'elles peuvent entrainer (taie, baisse importante de l'acuité visuelle) doivent être le fait d'une sanction thérapeutique précoce et sérieuse.

Les traitements classiques encore utilisés actuellement semblent donner de bons résultats dans l'ensemble : attouchements et grattage à l'ether, bleu de méthylène, gamma globulines en collyre, antibiotiques par voie sous conjonctivale pour éviter la surinfection ainsi que de l'atropine en instillation pendant quelques jours pour mettre l'iris au repos et apaiser les douleurs.

Ce traitement a été utilisé chez nos jeunes malades avec un bon résultat, à l'exception d'une taie cornéenne résiduelle chez deux enfants. En 1963, KAUFMANN, après avoir expérimenté un médicament chez le lapin et sur culture cellulaire avec succès a tenté les premiers essais thérapeutiques chez l'homme. Cette substance appelée idoxirudine ou I.D.U. est commercialisée sous le nom de iduviran, s'est montrée d'une efficacité indiscutable. De même MAXWELL (75) a mis sous idoxurdine 1.500 malades atteint de kératite herpétique : les résultats étaient satisfaisants.

Pour POULIQUEN (97) qui a obtenu des résultats encourageants, cette drogue doit être prescrite de façon systématique dans tous les herpès cornéens débutants. Elle se présente sous forme de collyre, généralement bien toléré; elle doit être prescrite de façon continue à raison de 1 goutte toutes les heures pendant 2 ou 3 jours, pour qu'elle soit efficace. Ce même auteur associe des antibiotiques et un mydriatique un pansement occlusif dans les cas de photophobie intense et d'ulcération importante de la cornée; mais il proscrit formellement tout corticoide.

Par ailleurs, la prescription trop longue d'idoxuridine pourrait avoir un effet toxique et déterminer une kératite ponctuée particulière qui cesse à l'arrêt du traitement.

L'efficacité du traitement se manifeste par un apaisement rapide des signes fonctionnels et une modification progressive des lésions : en effet, le fluorochrome n'imprègne plus la lésion que de façon discontinue et la dessein typique s'efface peu à peu pour disparaitre complétement en 10 à 15 jours et ne laisser quelquefois qu'une petite trace opaque sur la cornée. L'idoxuridine a été prescrite une fois dans nos observations et l'évolution a été favorable.

4°) Le traitement prophylactique

Le traitement prophylactique utilise gamma globulines et vaccin antiherpétique.

1/ gamma-globulines

L'indication majeure des gamma-globulines est la prévention des la maladie herpétique généralisée du nouveau-né, dont la mère a présentée dans les derniers jours de la grossesse ou pendant l'accouchement un herpès génital. Elles doivent être administrées dès la naissance.

FELDER cité par OLIVE (91) préconise 1[illegible] mm3 par Kg et par jour pendant 3 jours, DEBRE et Mme RIVBON-MORDRET 40 mm3 en une seule injection.

Une autre indication est celle des enfants atteints d'un eczéma rebelle et qui sont susceptibles de développer un syndrome de KAPOSI-JULIUSBERG.

2/ le vaccin anti-herpétique

FOURNIER et LEVADITI en 1928, URBAIN et SCHAEFFER en 1929, BEDSON en 1931 puis BURNET et LUSH en 1939 cités par LEPINE et coll. (70) ont tenté les premiers essais de protection au moyen d'un vaccin préparé à partir du liquide des vésicules herpétiques ou sur cerveau de souris ou de lapin; mais d'autres auteurs ont acceulli avec beaucoup de réserve les résultats obtenus malgré le comportement de leur produit comme un bon allergène cutané.

Le vaccin utilisé actuellement a été obtenu en cultures cellulaires de rein d'embryon de mouton et inactivé au moyen d'une dose controlée de rayons ultraviolets. La souche virale a été isolée à partir d'une kératite récidivante humaine au cours de l'année 1962 après 80 passages en culture cellulaire de rein de mouton . Son titre infectieux est élevé : $10^{7,5}$ doses infectieuses 50%/ml, et réalise une condition indispensable pour son efficacité. Le vaccin ainsi obtenu est controlé quant à la qualité et la pureté des matières premières, son inocuité et son pouvoir protecteur.

TRAMIER et coll. (122) ont utilisé le vaccin antiherpétique chez 25 malades qu'ils ont suivis régulièrement. Avec un recul allant de 10 à 24 mois ils considèrent les résultats comme étant satisfaisants en ce sens que le vaccin permet d'obtenir non seulement une guérison dans certains cas mais aussi l'espacement des récidives.

C O N C L U S I O N

L'infection herpétique de primo-invasion apparait comme une affection due à un adénovirus qui par son caractère ubiquitaire et dermo-neurotrope donne lieu à des manifestations cliniques variées. Parmi celles-ci la gingivo-stomatite herpétique constitue la forme la plus fréquente de primo-infection.

Bien que parfois inapparente, cette primo-infection herpétique se traduit également par une infection génitale, (vulvu-vaginite de la petite fille) une kérato-conjonctivite aiguë et dans de rares cas par une méningite lymphocytaire ou une méningo-encéphalite isolées.

Elle intéresse l'enfant de 1 à 4 ans, mais elle peut atteindre le nouveau-né et dans ce cas être fatale, ou au contraite l'adolescent et même l'adulte, ceci tenant aux conditions de vie et d'hygiène dans lesquelles l'enfant est élevé; dans les observations publiées que nous avons relevées 50% des malades étaient âgés entre 6 mois et 2 ans, 25% entre 2 et 4 ans, 15% entre 4 et 8 ans , les autres étant âgés de plus de 8 ans avec un cas (VEROL, 95) chez un adolescent de 17 ans.

Dans notre étude, la moitié de nos jeunes patients est âgée de 18 mois à 4 ans; les autres ayant des âges variant entre 7 ans, 9 ans et 14 ans. Notons que la majorité de ces jeunes patients est issue d'une milieu social à hygiène assez élevée.

La porte d'entrée du virus est le plus souvent bucco-pharyngée mais elle peut être parfois respiratoire, oculaire ou génitale constituant dans ce cas particulièr une véritable maladie vénérienne.

GUERIN (51) retient un facteur saisonnier et constate que ce facteur est en rapport avec l'endémie morbilleuse. Pour notre part, les malades que nous avons vues au C.H.U.Alger pendant la période allant du mois d e septembre 1972 au mois de Mai 1973, sont répartis de façon linéaire sans pic particulier pendant l'une ou l'autre saison.

Par ailleurs, nous avons pu constater que la participation digestive dépassait le cadre buccal au cours de la primo-infection herpétique, et s'étendait à l'abdomen, se manifestant par un syndrome diarrhéique ou par des douleurs abdominales.

Une autre particularité est la présence constante d'adénopathies, le plus souvent sous-maxillaire, aussi bien dans les observations que celles relevées dans la littérature. Pour Madame PEROL (94) ces adénoathies sont dues en partie à la surinfection (fétidité de l'haleine), mais peuvent exister en dehors de tout phénomènes surinfectant, le ganglion étant le premier relais de la multiplication virale.

Cet auteur apporte à cette explication un argument solide en relatant le cas d'une infirmière qui s'était piquée et qui depuis ce jour présentait régulièrement tous les 6 mois un herpès digital avec un ganglion satellite épitrochléen. La ponction du ganglion a pu permettre l'isolement du virus herpétique dans difficulté.

Le diagnostic de primo-infection herpétique se pose non seulement sur l'asepct clinique des lésions mais il est confirmé par l'étude biologique comportant l'isolement du virus et son identification par l'effet cytopathogène qu'il détermine et par le dosage des anticorps antiherpétiques sur deux prélèvements effectués à 15 ou 20 jours d'intervalle.

Nous n'avons pu malheureusement pratiquer les examens virologiques et sérologiques, cependant la clinique était suffisemment parlante pour un oeil habitué à ces lésions buccales et par conséquent l'étiologie facilement reconnue.Pour ce qui est des localisations oculaires chez nos malades, elles consistent en un ulcère dendritique de la cornée dont l'aspect après coloration au fluorochrome, était fortement évocateur d'un herpès.On a pu faire préciser par ailleurs l'absence de manifestations herpétiques antérieures.

Dans certains cas l'association de lésions herpétiques cutanées, constituait un argument supplémentaire pour le diagnostic étiologique; mais elle est retrouvée de façon inconstante.

L'évolution, en dehors des formes d'herpès néo-natal est habituellement bénigne, la guérison survenant au bout d'une semaine sans thérapeutiques spécifique à l'exception d'antiseptiques locaux pour éviter la surinfection, et de sédatifs. Cependant elle est parfois grevée de complications

lorsqu'elle survient sur un terrain carencé (malnutrition, 15, 58).

Les récidives immédiates sont exceptionnelles, mais il semble exister une sensibilité génétique cellulaire au virus herpétique dans certaines familles, qui font alors des herpès à répétition.

Quant aux moyens thérapeutiques, ils sont restreints et orientés actuellement vers les mesures prophylactiques.

B I B L I O G R A P H I E

1 - ADAM, LEVY (A.H.), RAWLS (W.E.) MELNICK (J.L)
Etude séroépidémiologique du virus herpès type II et du cancer du col utérin. Comparaison entre cas de cancer et témoin.
J. Nation. Cancer Inst. USA 1971, 47, n°5, 941-951.

2 - ANDERSON (SG) HAMILTON (J).
Epidemiology of primary herpes simplex infection.
Med.J. Australia 1949,1,308-311.

3 - ANDREWS (C.H), CARMICH AEL(E.A)
A note of the présence of antibodies herpès virus post-encéphali--tic and other human sera.
Lancet,1930, 1,857-858.

4 - ARMENGAUD et coll.
Note préliminaire à l'étude de la primo-infection herpétique chez l'enfant africain (244 obs).
.BM. Fac. Mixte Med. et Pharm; DAKAR 1963 II, I90-203.

5 - ARMENGAUD, BAYLET (R.J.) BASSET P.
Les lésions des lèvres et de la bouche au cours ou au décours des maladies infectieuses.
BM de la Soc. Med. AF. NOIRE de langue Fr. 1964, 6/2, 224.

6 - ARMENGAUD, BAYLET (R.J.) CAMAIN (R) GUERIN (M) et Mlle SCHLUEP.
Note préliminaire à l'étude de la primo-inf. herp. chez l'enfant africain.
B.M. Soc. Med. AFR. NOIRE de lang. Fr. 1963, vol.8, n°4.

7 - AUBERTIN E.
Où en est la question de l'herpès ?
J. Med. Bordeaux, 1961, 138/527.

8 - BACH et SCHAEFFER P. et BABINET B. (Mme)
Primo--invasion herpétique bénigne chez un nouveau-né.
Inn. de Péd. 1966, 42, n°1, I.

9 - BARKSI G., LAMY M. et LEPINE P.
Lésions nucléaires dans la culture du tissu nerveux et d'autres tissus embryonnaires de poule infectée par le vrius de l'herpès
Ann. Inst. Past. 1949, 76, 221-229.

10- BARTON R.H. et BRUNSTING L.A.
Kaposie varicelliforme éruption revew of the litterature and report of 2 cases its occurence in adulte. Arch. Derm. Syph. Paris 1944, 50, 99-104.

11- BASTIN, VERLIAC P., TOURNIER P. et LAUFER J.
Gingivo-stomatite herpétique (3 cas dans une fratrie)
Arch. Fr. de Ped. 1960; 17, 1226-30

12- BATTESTI P.
Herpès. Presse Med. 1956, 64, 813-815.

13- BAYLET, ARMENGAUD et GUERIN M.
Contribution à l'étude épidémiologique de l'herpès par la technique sérologique.
B. Soc. Med. Afr. Noire. de lang. Fr. 1963, 3.

14- BAYLET, ARMENGAUD et GUERIN
Valeur et limite de la réaction de déviation du complément dans le diagnostic de le diagnostic de la maladie herpétique de primo-invasion.
B. Soc. Med. Afr. Noire de lang. Fr. 1963, 3.

15 - BENALLEGUE A.
Primo-infection herpétique : à propos de 3 cas.
Arch. Fr. de Ped. 1971, 28, n°10

16 - BEYER et coll.
A propos d'un cas de pustulose varioliforme de KAPOSI JULIUSBERG à virus herpétique.
Arch. Fr. De Ped. 1967, T24, n°5

17 - BEYER et coll.
Evolution favorable d'une forme disséminée d'herpès du nouveau-né persistance de lésions pulmonaires à l'âge de 7 mois.
Arch. fr. de Ped. 1967. 24, n°10.

18 - BIEGELEISEN J.Z., SCOTT L.V. et JOEL
Further evidence of fatal infection with herpes simples virus.
Amer.J. Clin. Path. 1962, 37, 289.

19 - BIEGELEISEN J.Z., SCOTT L.V. et LEWIS V.
Rapid diagnosis of herpes simplex virus infection with fluorescent antibody. Science 1959, 129, 640-41.

20 - BLACK M.M., QUILLIN J. et GARDNER P.
A rapid diagnostic and for herpes virus hominis infection in dermatology.
Derm. Suisse 1972, 144, n°1, 45-46.

21 - BOLGERT M. et coll.
Un cas de gingivo-stomatite herpétique de primo-infection. Efficacité rapide du vaccin anti-herpétique.
Bull. Soc. Fr. Derm. Syph. 1965, 2, 72.

22 - BOUE A. et LOFREDO V.
Avortement causé par le virus de l'herpès type II. Isoelement du virus à partir de cellules de tissus zygotiques.
Presse Med. 1970, 78, 103.

23 - BRALEY A.E.
Acute herpétique kerato-conjonctivis.
Amer. J. Opht. 1957? 43, 105-106.

24 - BRUNNEL P.A. et coll.
Isolation of herpes virus hominis from the cerebrospinal fluid of child with bacterial meningitis and gingivo-stomatitis.
J. Ped. 1964, 65, 53-56.

25 - BUDDING H.G., SCHRUM DJ, LANIER et GUIDRY DJ
History of herpes simplex infection.
Ped. 1953, II, 595.

26 - BUREAU P. et coll.
Stomatite érythémato-aphtoide d'éruption de P.I.H.
Rev. Stomat. Chir. Max. Fac. 1971, 72, 464-74.

27 - CATALANO L.W., GOLDMAN J.M.
Anticorps contre herpès virus type I et II chez les malades atteints de maladie de Hodgkin et de cancer du rhynopharynx.
Cancer USA, 1972, 29, 3, 597-602.

28 - CHARAMIS
herpès épidémique et kérato-conjonctivite épidémique.
Bull. Soc. Hell. Ophtal. Athènes 1947, 14/1

29 - COULANT P., SOUREIL P., SARRAT L.
Pustulose varicelliforme de KAPOSI.
Gaz. des Hôp. 1957, 129, 353-361.

30 - DANIEL P., NEZELOF et LOTTIN S.
La gingivo-stomatite herpétique de l'enfant.
Presse Med. 1964, 72, 1045-1046. Arch. Ges. Virus, 1963,13,24.

31 - DEBRE R., MOZICONACCI R., HABIB, GAUTHIER, RIVRON.
He rpès généralisé mortel du nouveau-né.
Arch. Fr. Ped. 1953, 12, 5, 441-453.

32 - DEBRE R.
Herpès grave de l'enfant.
Arch. Fr. De Ped. 1957, 14, n°5, 549.

33 - DEBRE R.
Herpès grave chez le nourrisson et l'enfant.
Alg. Med. 1958, 62, 7, 691-99.

34 - DODDS, JOHNSON L. et BUDDING
Herpetic stomatisis
J. Ped. 1938, 12, 95-102.

35 - DOERR, VOTCHING K.
Etudes sur le virus de l'herpès fébrile.
Rev. Gene. Opth. Paris 1920, 34, 409-421.

36 - DOWDLE, NAHMIAS, HARWELL R.W., PAULS F.P.
Association of antigenic type of herpes virus hominis with site of viral recovery.
J. Immunol. 1967, 99, 974.

37 - DUSSEZ-DUPUIS F.
A propos d'une forme bénigne d'herpès du nouveau-né. Mise au point des connaissances cliniques et virologiques sur l'herpès néo-natal.
Thèse de Paris, 1971, n°50, 50 p.

38 - EPSTEIN et CROUGH
Herpes simplex in the newborn.
Ped. 1954, 13, 553.

39 - ERNEST, BESNIER, BROCQ L. et JACQUET L.
L'herpès.
Derm. 1907.

40 - ETIENNE M., TOURNIER P., BRICOUT, LAPLANE R.
Primo-infection herpétique à forme méningée.
Arch. Franc. de Ped. 1960, 17, 1223-1226.

41 - FARMER E.D.
Disease of the mouth caused by the herpes simplex virus.
Proc. Ruy. Soc. Med. 1956; 49, 640-646.

42 - FARNHAM A.E.
The formation of microscopic virology plaques by herpes virus in Hela cells.
Vir. 1956, 6, 317-327.

43 - FLORMAN A.L., MINDLIN R.L.
Generalised herpes simplex in eleven days old premature infant.
Amer. J. Dis. Of Child. 1962, 83, 4, 481-86.

44 - FOREST A., JEGLOT A.
Herpès et appareil visuel.
Rev. du Prat. 1961, II, 23, 2297-2302.

45 - FRIEZ P., LAROCHE Y., COMMISSIONNAT
Les lésions aphteuses de la cavité buccale.
Sem. Hop. Paris 1957, 32/28, 1154-58.

46 - GALLARDO E.
Primary herpes simplex keratitis. Clinical and experimental study.
Arc. Opth. 1944, 30, 217-220.

47 - GALLET J.P.
Primo-infection herpétique.
Gaz. Med. Fr. 1969, 76, 4731.

48 - GILLOT F., SCHAEFFER J.S. et coll.
La maladie herpétique du nourrisson et ses limites : à propos d'un cas. Presse Med. 1958, 66, 14, 307-308.

49 - GRACIANSKY
Formes cliniques des herpes à l'exception des formes oculaires.
Rev. Prat. 1961, 21, n°23.

50 - GRUTER W.
Experimentelle und klinishe untersuchungen uber den sogenenten herpes coreae. Glasg. Med. J. 1953, 34, 1-9.

51 - GUERIN M.
Contribution à l'étude de la maladie herpétique chez l'enfant africain Thèse de Paris 1964.

52 - HALE B.D., RENDTORFF R.C., WALKER L.C., ROBERTS A.N.
Epidemic herpetic stomatitis in an corphanage nursery.
J. Amer. Med. Ass. 1963, 183, 1068-1072.

53 - HANSEN J.DL.
Herpes simplex stomatitis in children; its clinical picture and complications as seen in Cape-Town.
South Af. Med. J. 1961, 35, 131-133.

54 - HASS G.M.
Hepato-adrenal necrosis with intranuclear inclusions bodies.
The Amer. J. Of Path. 1935, II, 127.

55 - IMMANN P.M. CRONE P.B.
Eruption famiale de primo-infection herpétique.
Brit. J. Derm. GB. 1971, 85, n°3, 240-241.

56. JURETIC (M). Incubation period of primary infection herpétic.
Helv. Paediatr. Acta. 1960, 15, 102- 107

57 - JURETIC (M). Naturel history of herpetic infection. Helv. Paediat
Acta. 1966, 21, 356-68.

58 - Mc KENZIE (E) ; HANSEN (J.DL) ; BECKER (W).
Herpes simplex infection : dissemination in association with malnutrition. Arch. Dis. CHILD. 1959, 34, 250-56.

59 - KETILADZE (E.S) ; VINOGRADOVA (T.F); BIKBULATOV (R.M); MELNICHENKO EM KONSTAN INOVA; IVANOVA.
Résultats des recherches virologiques de la stomatite herpétique aigue chez l'enfant.
STOMATOLOGIJA S.S.SR. 1972, 51, n°1,50-53.

60 - KIMURA (S.T).
The effect of corticostéroid hormones on experimental herpes simplex keratitis. a clinical histo-chemical study.
British Med. J. 1948, I, 247-49.

61 - LAMY M; JAMMET M.L; Melle AUJAN M.N; Mme BONISSOL; LACROIX C.L.
L'herpès de primo-invasion : gingivo-stomatite herpétique de l'enfant.
Inform. Dent. Mai 1964, 46; n° 20, 1827-32.

62 - LAMY M; JAMMET M.L; AJJAN M.N; BONISSOL C. L
Herpès de primo-invasion: ginvo-stomatite herpétique de l'enfant Presse Med. 1964, 72/18, 1045-46.

63 - LAMY M. et coll.
Herpès du nouveau-né.
Arch. Franç. Ped. 1960, 17/4, 425-26.

64 - LASOVSKA J; DOUTILIK S; KUTINOVAC L et coll.
Encéphalite nécrotique aigüe due au virus herpétique (herpès simplex). CESKOSL.
Neurol. 1972, 35, n°1, 26-30.

65 - LEBERBER Melle C.
Contribution à l'étude des infections à virus herpétique chez le nouveau-né et le nourrisson.
Thèse de Paris 1965, n° 480,123p.

66 - LEGRAND. Les manifestations oculaires du virus herpétique.
Presse Med. 1959, 67,1761.

67 - LELONG M et coll.
Etude des réa ctions sérologiques au cours des gingivo-stomatites herpétiques de l'enfant.
Rev. Immunol.
Paris. 1963, 27, 291-300.

68 - LEPINE P; SOHIER R. Techniques de laboratoire appliquées au diagnostic des infections à virus.
Masson $ Cie Edit. 1954, 479.

69. LEPINE P; BOUNAMOUR G.
Oeil et virus.
Masson Edit. 1960, 523-550.

70 - LEPINE P; RUDDER de.
L'herpès. Rev. Med. 1964, n° 20.

71 - LETANVINH; ALISON F.R; LELONG M.
La aladie herpétique du nouveau-né.
Arch. Franç. Ped. 1955, 12/3, 233-42.

72 - LEVADITI & LEPINE. Lex L'herpés.
Les ultravirus.
Maloine Paris 1938, I; 297-358.

73 - LIN T.M; YANG C.S; HO S.W et coll.
Anticorps contre les virus du type herpès dans le cancer du rhynopharynx et des groupes témoins.
Cancer U.S.A. 1972, 29,n°3, 603-609.

74 - MANDE R. La place des vaccinations contre les maladies virales dans le calendrier des vaccinations.
Clin. Virol. 1970, E.M.C. Flammarion.

75 - MAXWELL E. Treatment of herpes keratitis with I.D.U.
A clinical évaluation of 1500 cases.
Amer, J. Ophtalm. 1963, 56, 571-73.

76 - MIDDLEKAMP J; REED C; PATRIZI C.
PLACENTAL Transfer of herpes simplex in pregnant rabbits.
Proc. Soc. Exp. Biol. Med 1967, 125, p 757.

77 - MITCHELL J.E; Mc CALL F.C.
Transplacental infection by herpes simplex virus.
Amer. J. Dis. Child. 1963, 106, 207.

78 - MONNET P; SOHIER R; TOMMASI M; FLEURETTE J.
A propos d'un cas de méningo-encéphalite du nouveau-né.
Sem. Hôpit.
Paris (ann. ped.) 1961, 37/4, 1289.

79 - MORGAN H.R; FINLAND M.
Isolation of herpès virus from a case of atypicql pneumonia and érythémato-multiform exsudatiform.
Amer. J. Med. Sci. 1949, 217, 92-95.

80 - MOZICONACCI P. Herpès du nouveau-né.
Progrés Med. 1957, 85/19, 377- 78.

81 - MOZICONACCI P. Herpès du nouveau-né.
Concours Med. 1958, 80/18 2205-2209.

82 - MOZICONACCI P. Maladie herpétique du nouveau-né.
REV. Prat. 1958, 8/32, 3695-99.

83 - MOZICONACCI P. L'herpès du nouveau-né.
Rev. Prat. 1961, II:23 2323-25.

84 - NAHMIAS A.J; DOWDLE W.R. Infection génitale à herpès virus hominie type I et II chez l'enfant.
Pediatrics 1968, 42/4, 659-666.

85 - NAHMIAS A.J; NAIB Z.M; JOSEY W.E. Effect of maternel genital infection of foetus and newborn.
Excerpta Medica Intern. Cong. Genes. 1969, n° 191, 67.

86 - NAHMIAS A.S; DOWDLE W.R.
Serologic and biologic differences in herpes virus hominis.
Progres Med. Virol. 1960, 10, 110.

87 - NEIMANN N; PIERSON M et coll.
La maladie herpétique du nouveau-né.
Sem. Hôpit. Paris Ann. Ped. 1963, 10, 27-31.

88 - NEIMANN N; PIERSON M; LAVERGNE de E.; GILGENKRANTZ (MmmeS).
La primo-infection herpétique : étude clinique et biologique.
Arch. Franç. Ped. 1964, 21/3, 273-95.

89 - NEIMANN N; LAVERGNE E de; OLIVE D.
L'herpès. CLI. Virol. 1970, E.M.C. Flamm.

90 - OLIVE D. MANIFESTATIONS cliniques de la primo-infection herpétique.
Livrets de Med. I, 405.

91 - OLIVE D. Primo-infection herpétique : aspects cliniques et virologiques
Thèse de Med. Nancy 1963.

92 - PAULS F.P; DOWDLE W.R;.
A serologic study of herpes virus homenis strains by micro-neutralisation tests.
J. Immunol. 1967, 98, 981.

93 - PEROL Y. Herpès. E.M.C.
Traité Maladies Infect. fasc. 8052, A 10 2-1968,p/4.

94 - PEROL Y. Viroses et cavité buccale.
Rev. Stomatol. et Chir. Maxill; Faciale. 1973, 74, n°I, 37-8

95 - PEROL Y. et coll. Stomatites herpétiques de primo-infection chez un adolescent, compliquée de 4 péri-onyxis de même étillogie.
Bull Soc. Franç. Derm. Syph. 1967, 74, 421-23.

96 - PLUMER G; WANER J.L.; BOWLING C.P.
Comparative stuies of type I and type II of herpes simplex viruses?. Brit.
J. Exp. Pathol. 1968, 49, 202.

97 - POULIQUEN Y. L'herpès de la cornée au début.
Gazette Med. France. 1971, 78, n°28, 4607-608.

98 - PRANDI E.L et coll.
Herpatic gingivi-stomatifs diagnosis and therapeutic approach?.
Rev. Assoc. Odont. Argent?. 1968, 56, 359-61.

99 - QUILLIGAN & WILSON.
Fatal herpes simplex infection in a newborn infant.
The Journal of Laboratory and Clin. Med. 1951,38, n°5, 742-46.

100 - RAKE G.W.
The etiologic role of the virus of herpes simplex in ophtalmologic disease.
Amer. J. Opjtalm. 1957,43, 113-18.

101 - RANCUREL G et POIRIER J.
L'encéphalite herpétique.
Concours Med. 1969, 91, n° 22, 4677.

102 - RAVAUT P. et FERRAND M.
Herpès. Nouv. Prat. Dermat. 1936, 4, 270-83.

103 - REY M; GUERIN M; BAYLET R.
Essais de chimiothérapie antivirale dabs la primo-infdction herpétique de l'enfant Africain.
Bull. Soc. Afr; Noire Langue Franç. 1964, 9, 446-51.

104 - REY M. et coll.
Effets inhibiteurs de l'hydrochlorothiazide sur la primo-infection herpétique de l'enfant Africain.
Bull. Acad. Nation. Med. Paris. 1964, 74, 360-57.

105 - REY M. et coll.
La gingivo-stomatite herpétique de l'enfant Africain Actual.
Odonto-stomatol. 1966, 74, 133-57.

106 - RIVRON-MORDRET Mme E.
La maladie herpétique du nouveau-né; à propos d'une observation rapportée.
Thèse de Paris. 1955-1032. 103 pages.

107 - SCHNEEWEIS K.E.
Serologische untersuchungen zur typen differenzierunge des herpesvirus hominis.
Z. Immun. Forsch. 1962, 124, p24.

108 - SCOTT T.F. Epidémiologie des infections herpétiques.
Amer. J. Ophtalm. 1957, 43, 134-37.

109 - SCOTT Mc NAIR T.F.
Infection with virus herpes simplex.
New-Engl. J. of Med. 1954, 250, 183-88.

110 - SCOTT Mc NAIR T.F; STEIGMAN A.J; CONVEY J.H.
Acute infections gingivo-stomatitis; etiologic and clinical picture of a commun disorder caused by athe virus of herpes simplex.
J. Amer. Med. Assoc. 1941, 117, 999-1005.

111 - SCOTT Mc NAIR T.F.
STOMATITE HERPETIQUE CHEZ LE NOURRISSON. Et l'enfant
Proc. Roy. Soc. Med. 1944, 37, 310-11;

111 - bis. SCOTT Mc nair T.F; MC LOED D.L.
Cellular responses to infection with strains of herpès simplex virus.
Amer. New-York Acad. Sc. 1959, 81, 118.

112 - SIEBER O.F. FULGINITI V.A; BRAZIE J; UMLAUF H.J.
Inutero infection of the fetus by herpès simplex virus.
J. Ped; 1966, 69, p30.

113 - SLAVIN H.B; GAVETTE E.
La vulvo-vaginite Herpétique primaire.
Proc. Soc. Experim. Med. 1946, 63, 343-45.

114 - SMITH; LENETTE et REANES.
Isolation of the virus of herpes and the demonstration of intranuclear inclusion bodies in a case of acute encephalitis.
Amer. J. Pathol. 1941. 17,55.

115. SOHIER R. Diagnostic des maladies à virus. Edit. Flamm.

116 - SOHIER R. Le diagnestic biologique de l'infection herpétique; ses difficultés.
Sem. Hôpit. Paris arch. biol. med. 1956, 32, 259-68.

117 - STERN H ; HELEK H.D; MILLAR D.M; ANDERSON H.F.
Herpetic withlow. A form of cross infection in hospita ls.
Lancet 1959, 7, 108; 871-74.

118 - TASAKI T; MATSUZAKI O.
Eruption varicelliforme de KAPOSI.
Hautarzt, Deutsch. 1972, 23, n° 5, 223-26.

119 - THIEFFRY S; MARTIN Mme C.; DROUHET Mme V; BOUCHARD Mme J.
Encephalite herpétique curable,
Etude virologique et immunologique Arch. Franç. Ped. 1955, 12, 573-80.

120 - THIERS - H; COLMB D; FAYOLLE J et coll.
Deux cas de pustulose varicelliforme de KAPOSI-JULIUSBERG due à un virus de type herpétique.
Bull. Soc. Franç. Derm-syph. 1958, 65, 186-87.

121 - TOLENTINO P; MATTEIS de
Primo-infezione erpetica con epatite a inclusioni nucleari in bambino di 4 anni.
Clin. Ped. Bologna 1953, XXXV, 461-65.

122 - TRAMIER G et coll.
Vaccination antiherpétique spécifique: résultats personnels.
Bull. Soc. Franç. Derm-syph. 1967, 74, 563-64.

123 - TUFFI G.A; NAHMIAS A.S.
Neo-natal herpetic infection : report of two premature infants treated systematic use of idoxuridine.
Amer. J. Dis. Child. 1969; 118, 909.

124 - VALETTE GEORGES-ROLAND.
Contribution à l'étude de la maladie herpétique chez l'enfant, Thèse de Paris. 1958, D.P TAIB n° 901

125 - VERLIAC F; CHRISTOPHE Mme P; PEROL Y; PECHERE J.C.
Altération de l'E.E.G au cours des manifestations communes de la primo-infection herpétique.
Ann. Med. Interne. 1969, 120, 283.

126 - VERLIAC F. L'herpès.
Collect. Med. Chir. Malad. INF. 1966, Flamm.

127 - WILDY. Encéphalite herpétique du nouveau-né.
Rev. Neurol. 1951. 84, 201.

128 - WILLIAMS & BURNET.
Primo-infection herpétique humaine.
E.M.C Malad. INF. 1939.

129 - WILSON et coll. Infection primitive à herpès simplex virus non dissemine chez un nouveau-né.
New-Engl. J. Med. 1962, 267, n° 14, 708-10.

130 - WITZLEBEN C.L; DRISCOLL S.G.
Possible transplacental transmission of herpès simplex infection.
Pediatrics. 1965, 38, 192.

131 - ZUELZER and STULBERG.
Herpès simplex virus as the cause of fulminating visceral diseases and hepatitits in infancy 50 obs.
Amer. J. of Diseases of child. 1952, N° 4, 83, 421-39.

S O M M A I R E

I - INTRODUCTION 1

II -HISTORIQUE 5

III-LESIONS VESICULO-BULLEUSES DE LA CAVITE BUCCALE ET

ET HERPES 12

IV - ASPECTS CLINIQUES DE LA PRIMO-INFECTION HERPETIQUE...22

V - MATERIEL ET METHODES D'EXPLORATION DIAGNOSTIQUE 56

VI -ETUDE ETIOPATHOGENIQUE 67

VII-TRAITEMENT 71

VIII - CONCLUSION 77

BIBLIOGRAPHIE